1937

Aus der Medizinischen Universitätsklinik
der Martin Luther-Universität Halle-Wittenberg
(Direktor: Prof. Dr. Cobet)

Das Elektrokardiogramm bei echter Uraemie und blassem Hochdruck

Zugleich ein Beitrag zu dem von Erwin Becher geprägten Begriff der Myodegeneratio angiospastica

Inaugural-Dissertation

zur Erlangung der Doktorwürde
der Hohen Medizinischen Fakultät
der Martin Luther-Universität Halle-Wittenberg

STANFORD UNIVERSITY
AUG
2
1938
LIBRARY

vorgelegt von

Erich Kurkhaus

aus Merseburg

Halle (Saale) 1937

Eduard Klinz Buchdruck-Werkstätten Halle (Saale), Dölauer Str. 14

Aus der Medizinischen Universitätsklinik
der Martin Luther-Universität Halle-Wittenberg
(Direktor: Prof. Dr. Cobet)

Das Elektrokardiogramm bei echter Uraemie und blassem Hochdruck

Zugleich ein Beitrag zu dem von Erwin Becher geprägten Begriff der Myodegeneratio angiospastica

Inaugural-Dissertation

zur Erlangung der Doktorwürde
der Hohen Medizinischen Fakultät
der Martin Luther-Universität Halle-Wittenberg

vorgelegt von

Erich Kurkhaus
aus Merseburg

Halle (Saale) 1937

Eduard Klinz Buchdruck-Werkstätten Halle (Saale), Dölauer Str. 14

1. Berichterstatter: Prof. Dr. Grunke
2. Berichterstatter: Prof. Dr. Grund
Tag der mündlichen Prüfung: 25. Juni 1936

Gedruckt mit Genehmigung der Fakultät

Meinen lieben Eltern
in Dankbarkeit

Digitized by the Internet Archive
in 2026

https://archive.org/details/IA40153306_0092

Wenn wir die geschichtliche Entwicklung des Ekg's und seine Bedeutung für die Erkenntnis der Herztätigkeit in gesundem und krankem Zustande einer rückschauenden Betrachtung unterziehen, gelangen wir zu der Feststellung, daß nach einer Epoche fruchtbarer wissenschaftlicher Arbeit, in der das Ekg vorwiegend der Analyse der Störungen in der Herzschlagfolge diente und damit zugleich die Grundlage für unser heutiges Wissen vom intrakardialen Erregungsgeschehen abgab, es im Verlauf des letzten Jahrzehntes immer mehr als Gradmesser zur Beurteilung anatomischer oder funktioneller Schädigungen des Herzmuskels in den Vordergrund des wissenschaftlichen Interesses rückte, und die Elektrokardiographie „als die einzige Methode, welche uns einen direkten Einblick in das pathologische Geschehen im Myokard gewährt" (Dreßler) rasch eine hohe klinische Bedeutung gewann. Den Anstoß zu dieser Entwicklung gab dabei die Feststellung, daß der Herzinfarkt als die schwerste, bedrohlichste Erkrankung des Herzmuskels ganz bestimmte Veränderungen des Ekg verursacht (Herrick, Pardee). Von dieser Tatsache ausgehend lag es nahe, zu untersuchen, wie sich das Ekg bei anderen Herzerkrankungen verhält. Aus der Fülle der in letzter Zeit erschienenen Arbeiten, die sich mit dem Herzmuskelschaden und seiner Erkennung aus der Herzstromkurve befassen, lassen sich zwanglos drei verschiedene Gruppen von Autoren zusammenstellen, je nach dem sie ihre Untersuchungen entweder

a) von der toxischen Schädigung des Herzmuskels her vornahmen: Ekg bei Überdigitalisierung; bei Herzmuskelnekrosen durch CO-Vergiftung; bei Monojodessigsäure; Dintrophenol; bei Uraemie oder

b) von entzündlichen Vorgängen am Herzmuskel ausgingen: Ekg bei Flecktyphus, bei Diphtherie, bei Gelenkrheumatismus, Grippe und Tuberkulose und schließlich

c) die durch Kreislaufstörungen bedingte Ischaemie des Herzmuskels in den Mittelpunkt ihrer Betrachtungen stellten: Ekg bei Angina pectoris (Koronarsklerose, Aortitis luica, Koronarthrombose und -Embolie), bei Drosselung der Koronardurchblutung u. a. m.

Diese letzte Betrachtungsweise konnte einen großen Schritt vorwärts gebracht werden, nachdem die Physiologie das Problem der Herzmuskeldurchblutung und der Steuerung des Kranzaderkreislaufes gelöst hatte (Rein) und nachdem die pathologische Morphologie durch Untersuchungen am menschlichen Herzen und im Tierversuch die große pathogenetische Bedeutung des Versagens dieser Steuerung, die sog. Koronarinsuffizienz, erwiesen hatte.

Fassen wir nun den heutigen Stand der elektrokardiographischen Diagnostik unter diesem Gesichtspunkte zusammen, so ergeben sich als sicher für Herzmuskelschäden sprechende Veränderungen am Ekg:

1. Reizbildungsstörungen
   Vorhofflattern, Vorhofflimmern,
2. Störungen der Überleitung vom Vorhof zur Kammer
   P-VerQlängerug über 0,2
3. Intraventrikuläre Reizleitungsstörungen
   QRS-Verbreiterung über 0,1
4. „Negativität der Nachschwankung"
   Negatives S-T Intervall } in mehreren
   Flaches, fehlendes und negatives T } Ableitungen
5. Kleine Ausschläge in allen Ableitungen: unter 10 mm bei einer Eichkurve von 2 Millivolt = 20 mm.
6. Großes Q III.
7. Hoher Abgang von T.
8. Sinustachykardie und Extrasystolie.

Diese letzteren sind jedoch nicht sicher als Zeichen einer Herzmuskelschädigung und nur dann als brauchbar zu verwerten, wenn noch andere der eben genannten Veränderungen vorhanden sind, da sie auch auf rein nervösem Wege entstehen können.

Nachdem durch die ausgiebige Heranziehung von Sektionsbefunden die eben genannten Abweichungen von der normalen Herzstromkurve als für Herzmuskelschäden pathognomonisch erkannt waren, war der Weg frei gemacht, nunmehr an die Auswertung des Ekg auch bei solchen Krankheitsbildern zu gehen, bei denen das Herz klinisch wie pathologisch-anatomisch nicht so unmittelbar im Mittelpunkt des Krankheitsgeschehens steht, wie bei Klappenfehlern, Koronarsklerose, Aoritits luica u. a., sondern bei denen es im Verlaufe der Grundkrankheit eine anscheinend nur mehr oder weniger funktionelle Beeinträchtigung erfährt. Unter den in dieser Richtung veröffentlichten Arbeiten — wie das Ekg bei Basedow, Myxoedem, Tetanie, Sauerstoffmangel, Anaemie, abundanter Magenblutung u. a. m. — befindet sich auch eine kurze Mitteilung von Becher über das Ekg bei Niereninsuffizienz aus dem Jahre 1933, in der auf das Fehlen oder Negativwerden der Finalschwankung, auf die abnorme Lage des S-T-Intervalles unterhalb der isoelektrischen Linie in verschiedenen Ableitungen und auf die seltener auftretenden Veränderungen des QRS-Komplexes und der Verlängerung der Überleitungszeit bei Niereninsuffizienz und echter Uraemie hingewiesen wird. Davon unabhängig wurde dabei recht oft der Linkstyp des Kammer-Ekg beobachtet. Da die Veränderungen im Ekg nicht der Schwere der Niereninsuffizienz parallel gingen, schien es Becher nicht erwiesen, daß die Myokardveränderungen bei Niereninsuffizienz durch die uraemische Intoxikation entstehen. Er halte es für möglich und wahrscheinlich, daß in erster Linie die allgemeine Durchblutungsstörung im Sinne des Volhard schen Arteriolenspasmus beim blassen Hochdruck die Ursache der Herzmuskelveränderungen ist. Daher ist es richtiger von einer Myokarditis oder Myodegenratio angiospastica als von einer Myokarditis uraemica zu sprechen. Auf dem 46. Kongreß der Deutschen Gesellschaft für innere Medizin in Wiesbaden im April 1934 nahmen Becher und Tönges in einem Referat zur Frage der Myodegeneratio an-

giospastica nochmals im oben zitierten Sinne Stellung und in dem von Becher verfaßten Abschnitt über Uraemie des Lehrbuches der pathologischen Physiologie (Verl. v. Gustav Fischer, Jena, 1935) wird dem noch hinzugefügt, daß „der Vorgang der Myodegeneratio angiospastica demnach in Parallele mit der Retinitis angiospastica (Volhard) zu setzen wäre". Im Schrifttum finden wir außer einer erst jüngst erschienenen Veröffentlichung von Hans Marzahn: Über Veränderungen der S-T-Strecke im Ekg beim blassen Hochdruck — auf die noch später näher einzugehen sein wird — hierzu keine weiteren Mitteilungen. Einen Beitrag zu dieser Frage zu liefern, ist der Sinn der vorliegenden Arbeit.

Da es selbstverständlich unmöglich ist, aus den Veränderungen im Ekg die Art der Entstehung des Muskelschadens zu erkennen, wurde, um die Rolle der uraemischen Intoxikation und des Arteriolenspasmus gegeneinander abzuwägen, dabei so vorgegangen, daß 50 Fälle von echter Uraemie 50 Fällen von blassem Hochdruck, letztere sämtlich Nephrosklerosen ohne Erhöhung der harnfähigen Substanzen im Blut gegenübergestellt wurden. Neben den eben genannten chemischen Blutwerten wurden dabei noch Alter, Blutdruck, Harnbefund und die Zahl der roten Blutkörperchen mit ihrem Hb-Gehalt besonders berücksichtigt. Für die Beurteilung der Herztätigkeit und -beanspruchung gab die in der Mehrzahl der Fälle vorhandene Röntgenaufnahme der Herzform neben dem klinischen Befunde einen guten Anhaltspunkt. Während Aufzeichnungen über Augenhintergrundsveränderungen naturgemäß fast durchweg nur bei Nephrosklerosen, hier in 35 Fällen, vorhanden waren, konnten Sektionsprotokolle, da Nephrosklerosen ohne uraemische Erscheinungen im Gegensatz zu den Uraemien kaum einmal in der Klinik ad exitum kommen, in 32 Fällen von Uraemie und nur 4 Nephrosklerosen verwertet werden. Infolge der bei einigen Patienten wiederholt durchgeführten Elektrokardiographie — eine Tatsache, die mir zu Vergleichszwecken in verschiedenen Stadien der Harnstoffvergiftung und Entwicklung des blassen Hochdruckes besonders wertvoll erscheint — kamen 79 Herzstromkurven bei Uraemie und 64 bei Nephrosklerose zur Ausmessung. Die Kurven wurden mittels Nadelelektrodenableitung mit dem Edelmann'schen Saitengalvanometer in gleichzeitiger Aufnahme von 3 Ableitungen bei einer Eichung von 1 Millivolt = 20 mm gewonnen.

Im folgenden sollen zunächst die elektrokardiographischen Ergebnisse der Uraemiefälle in der Reihenfolge: Reizbildungsstörungen, Reizleitungsstörungen, negative Nachschwankung und ähnliches dargelegt werden.

Störungen in der Reizbildung konnten, wie aus der beigefügten Tabelle hervorgeht, an 7 Fällen beobachtet werden, wobei auf die hohen chemischen Werte bei den 3 Fällen von mittlerem Knotenrhythmus aufmerksam gemacht sei.

Tabelle 1.

Name	Alter	RR	U+	U−	Ind.	Hb	Ery.	Ekg
H., Richard	55	152/80	106,0	7,0	++			Flimmern
B., Gustav	38	120/78	268,6	14,25	++			Flimmern, S—T unterhalb, QRS 0,11
Fr., Franz	78	102/70	224,8	4,9	+	70	4,07	Flimmern, T_{2+3} negativ diphas.
Kr., Frieda	64	120/70	412,0		++++			M. Knotenrythmus Verzweigungsblock
Fl., Martin	35	160/85	514,0	12,5	++++	53	2,04	M. Knotenrythmus hohe Potentiale
Sch., Karl	38	150/55	257,1	16,5	++++	32	2,05	M. Knotenrythmus R—S geknotet
S., Ella	25	120/60	595,0	22,5	++++	32	2,24	Ventrikuläre ES

Während beim Flimmern die Reizbildung im Sinusknoten vorhanden ist und nur die Leitung desselben auf die Vorhofmuskulatur und seine dortige Ausbreitung gestört ist, bedeutet der Knotenrythmus eine dauernde Verminderung der reizbildenden Kraft des „Schrittmachers des Herzens", sodaß das nächste tiefer gelegene Erregungszentrum, also der A-V-Knoten mit seiner wohl anzunehmenden geringeren Ansprechbarkeit für Intoxikationen oder Sauerstoffmangel die Führung übernimmt. Der Knotenrythmus scheint mir daher Ausdruck einer schwereren Noxe als das Vorhofflimmern zu sein. Der Fall Ella S. zeigt außer den ventrikulären Extrasystolen vom Aussehen der normalen Kommerkomplexe mit negativ diphasichem T in einem 1 Tag vorher aufgenommenen Ekg Splitterungen vom R_{1-3}, 14 Tage vorher Verlängerung von PQ und vor 5 Monaten Verbreiterung der Kammerinitialschwankung auf 0,11 Sekunden. Damals betrugen die chemischen Werte U+ 491,4; U− 13,5; Indikan ++++.

Damit sind wir schon bei den Störungen der Reizleitung angelangt. Die Überleitungszeit war in 3 Fällen über 0,2 verlängert (0,21, 0,25 und 0,23). Auch fand sich eine leichte Erhöhung des Mittelwertes sämtlicher Überleitungszeiten. Ob daraus Schlußfolgerungen irgendwelcher Art abgeleitet werden dürfen, erscheint mir jedoch fraglich.

Bei der Ausmessung der Kammerintialschwankung, des sog. QRS-Kammekomplexes, fiel sowohl bei den Uraemien wie auch bei den Nephrosklerosen auf, daß eine beträchtliche Anzahl der Fälle die obere Grenze der Norm — 0,1 Sekunden — überschritt. Während Hörhold an 2000 unausgesuchten (!) Elektrokardiogrammen unserer Klinik eine QRS-Verbreiterung 22 mal (1,1 %) beobachtete, konnte bei den 50 Uraemien eine solche 9 mal, das ist in 16 % der Fälle, festgestellt werden. Diese Anomalie, die nach der heute herrschenden Auffassung Ausdruck schwerer Laesionen ist, von den Amerikanern in Verbindung mit Splitterungen und kleinen Rotentialen, als „arborisation bloc o Verzweigungsblock" beschrieben, sogar als für ausgedehnte Moykarderkrankungen pathognomonisch angesehen wird, fand sich einmal in Verbindung mit Vorhofflimmern, Vorhof ES und ventrikulären ES, in 2 Fällen mit flachen, einmal mit negativem T in mehre-

ren Ableitungen. In einem Falle war PQ auf 0,21 Sekunden verlängert und in einem anderen S_{2+3} geknotet. Da in den eben genannten Elektrokardiogrammen nur die pathologisch verbreiterten QRS-Gruppen erfaßt sind und eine Verlangsamung des Erregungsablaufes und damit eine Erhöhung des durchschnittlichen Mittelwertes auch bei den anderen Fällen anzunehmen war, wurde die Häufigkeit der verschieden langen Dauer der QRS-Gruppen aller Uraemien graphisch dargestellt und mit einer Kurve verglichen, die aus dem Untersuchungsmaterial Theo Groedel's an 100 gesunden Rekruten gewonnen wurde. Dabei ergibt sich in der Tat, wie der Vergleich der Kurven,

Kurve 1.

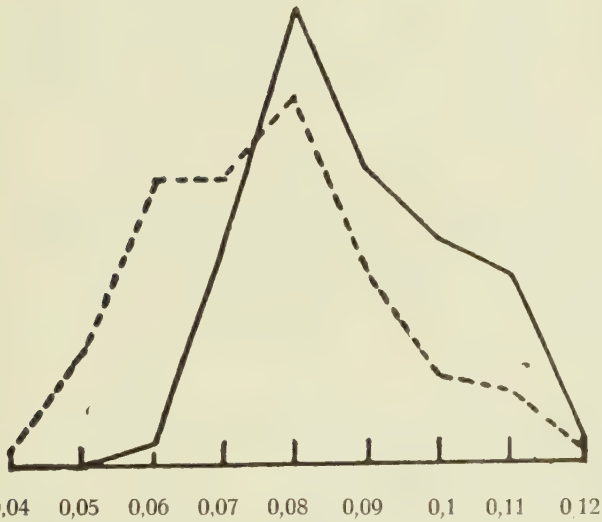

..... Dauer der flinken Zackengruppe von 100 gesunden Rekruten (gewonnen aus dem Untersuchungsmaterial Theo Grödel's zur Durchschnittsform des Ekg vom herzgesunden Menschen).

——— Dauer der flinken Zackengruppe von 53 Uraemien.

anschaulich zeigt, bei den Uraemien eine deutliche Verschiebung nach rechts, was dem Überwiegen eines gegenüber der Norm langsameren Erregungsablaufes entspricht. Das bestätigt auch der bei den 100 Rekruten errechnete Durchschnittswert der QRS-Dauer von 0,076 gegenüber dem entsprechenden von 0,088 bei den Uraemien. Dieser Wert ist besonders bemerkenswert, wenn man ihn mit den Ergebnissen der erst jüngst veröffentlichten Untersuchungen von Groß „über die Schwankungsbreite des Ekg" vergleicht. Groß fand, im Gegensatz zu anderen Autoren mit ihren Normalwerten von 0,06—0,1, bei seinen 62 herzgesunden Versuchspersonen als Mittelwert 0,06, als unteren Grenzwert 0,044 und als oberen 0,08, weshalb er zu dem Schluß kommt, daß oberhalb des letzteren nicht mehr von einer physiologischen, sondern von einer pathologischen Dauer der Anfangsschwankung gesprochen werden mußte.

Negativität der Nachschwankung in mehreren Ableitungen zeigten, wie aus Tabelle 2 hervorgeht, von 60 im Stadium uraemicum geschriebenen Ekg 32. In 28 Kurven war T positiv oder positiv diphasisch, davon 7 mal auffallend hoch und spitz. Das Zwischenstück verlief in 7 Fällen unterhalb der isoelektrischen Linie, 7 mal war das Umgekehrte der Fall. Auf das oberhalb verlaufende S-T-Intervall, seine Beziehung zum Ekg und seine Bedeutung wird unten bei den Untersuchungen der von Nephrosklerosen gewonnenen Herzstromkurven eingegangen werden.

Tabelle 2.

T + S—T-Verlauf		I	II	III	I — III	I + III
T positiv und pos. diphasisch	28	1	4		6	4
T flach	14	3				
T isoelektrisch		1	2		4	5
T negativ diphasisch	11				1	
T negativ	1				5	1
S—T unterhalb verlaufend	7				1	4
S—T oberhalb verlaufend	5				1	1
S—T oberhalb verlaufend beim Ekg	2					
S—T oberhalb oder unterhalb absetzend und im konvexen Bogen in Din o-Linie	45					

Die Depression von S-T wird heute allgemein als wichtiges Zeichen einer Myokardschädigung neben den Veränderungen der T-Zacke aufgefaßt. Während A. Hoffmann in seinem Werk „Die Elektrokardiographie" noch schreibt „irgend eine pathologische Bedeutung ist den Veränderungen im Verlauf von S-T nicht beigelegt worden" freilich in diesem Zusammenhang auf die häufigen Abweichungen der S-T-Strecke bei Hypertrophie des Herzens, besonders des linken bei Nephritis chronica und Arteriosklerose hinweist, ist man heute durch ihr Auftreten bei experimenteller CO-Vergiftung, Zuständen von Hypoglykaemie, bei Tachykardie, hochgradiger Anaemie und Angina pectoris, ferner bei Einatmen von O_2-armer Luft und bei forciertem Atemanhalten nach extremer Inspiration, zu der Anschau-

ung gekommen, daß ein längeres Verweilen von S-T unterhalb der O-Linie „offenbar ein empfindliches und objektives Anzeichen für ungenügende Blutversorgung des linken Ventrikels" (Weber) ist. Man stellt sich dabei vor, daß eine Störung der Erregungsfortpflanzung im Herzen vorwiegend im linken Ventrikel vorliegt und der dem linken Herzen entstammende monophasische Anteil des Ekg ein breiteres Plateau hat als normal, und so die S-T-Strecke längere Zeit unter der O-Linie verweilen muß (Weber). Auf diese Depression des S-T-Intervalles unterhalb der O-Linie als erster aufmerksam gemacht zu haben, ist das Verdienst von W. Frey, der im Tierexperiment durch Einwirkung verschiedener schädigender Stoffe auf das Myokard jederzeit Negativität des S-T-Stückes erzeugen konnte. Die Ansicht einiger Autoren, daß dieser Befund in einem höheren Prozentsatz von Anaemien erhoben werden konnte, blieb freilich nicht unwidersprochen (Matthes, Hochrein, Bloch) und konnte auch an einem großen Material unserer Klinik nicht bestätigt werden (Mißke, Otto).

Und doch drängt sich mir, wenn ich jetzt der Frage näher trete, welche Ursachen die von der Norm abweichenden Veränderungen in der Herzstromkurve bei echter Uraemie bedingen, bei der Durchsicht meines Materials den Eindruck auf, daß die der uraemischen Intoxikation parallel gehende Anaemie (zuerst von Becher beschrieben) an ihrer Entstehung nicht ganz unbeteiligt ist. Ich konnte von den 36 Fällen, in denen die Erythrocytenzahl und der Hb-Gehalt des Blutes bestimmt worden waren, Durchschnittswerte von 1,98 Millionen rote Blutkörperchen in ccm und 48 % Hb nach Sahli errechnen. Eindeutige Beweise zu dieser mit aller Vorsicht geäußerten Auffassung zu liefern, ist allerdings bei dem komplizierten Stoffwechselgeschehen im uraemischen Körper mit seinen Nebeneinanderhergehen sicher verschiedener herzschädigender Komponenten wie Arteriolenspasmus, toxische Wirkung der retinierten Stoffe, Acidose und Verwässerung des Blutes u. a. unmöglich.

Ein Vergleich der Form der Nachschwankung, insbesondere der T-Zacke mit der Höhe der Blutwerte von U+ U− und Indikan, ergab, daß deren Erhöhung keineswegs einem Abflachen oder Negativwerden von T parallel geht. Man hat im Gegenteil sogar den umgekehrten Eindruck, da sich in den Spalten I und II der größte Teil der höchsten Werte befindet (Tabelle 3). Diese auffallende Tatsache, die die Becher'sche Ansicht der völligen Unabhängigkeit der Myokardveränderungen im Ekg von der Niereninsuffizienz zu bestätigen schien und anscheinend im Widerspruch zu allem bisher Gesagten über die Herzmuskelschädigung — denn eine solche muß, wie auch der baldige Tod dieser Fälle zeigt, doch wohl angenommen werden — und ihre Erkennung im Ekg steht, konnte, wie die folgenden Ausführungen zeigen werden, gleichwohl einer befriedigenden Erklärung zugeführt werden:

Tabelle 3.

I T sehr hoch			II T po. u. po. di.			III T flach			IV T negativ, di.		
357,1	16,65	+ + + +	134,6	7,65	+	158,3	5,8	+ +	70,3	4,7	
383,4	11,1		106,0	6,0	-	148,9	9,1	- - -	98,7	8,0	
458,6		+ + + +	128,8	12,5	+	220,4	11,7	+ + +	115,7	4,75	
590,0		+ + + +	146,1	2,9	-	260,0	7,0	+ + + +	133,0	5,8	+
541,4	12,5	+ + + +	178,2	9,02	+ +	146,0	5,8	+ +	224,8	4,9	
560,1	12,5	+ + + +	196,7	6,0	+ + +	261,6	6,65	+	165,0	6,3	
317,7	10,2	+ + + +	251,9	9,2	+ + +	216,8	6,25	+ +	106,2	7,8	+
			253,0	10,6	+ + +	240,3	7,6	+ + +	274,4	11,1	+
			268,6	14,25	+ +	260,2	8,9	+ +	290,6	6,65	+ +
			254,7	10,0		318,8	14,2		356,8	8,6	+
			281,5	11,9	+ + + +	394,7	9,8	+ + + +	414,6	17,9	+ + +
			297,7	8,3	+ + +	412,7	10,7	+ + + +			
			270,1	10,1	+ + +						
			308,4		+ + +						
			317,7	10,2	+ + + +						
			303,0	10,8	- + -						
			370,7	21,7	+ + + +						
			352,1	14,2	+ + +						
			386,6	6,65	+ + +						
			450,6	9,45	+ +						
			470,0	10,0	+ +						
			412,0		+ + + +						
			411,6	7,6	+ +						
			491,4	13,7	+ + + +						
			414,6	17,9	+ + + +						
			529,5	12,5	+ + + +						
			529,3	12,1	- + -						
			595	22,5	+ + -						

S-T unterhalb verlaufend		
303,0	10,8	+ + +
115,0	4,75	
153,0	5,8	+
224,5	12,5	+
297,0	8,3	+ +

Wegen der m. E. für die Frage einer uraemischen Herzmuskelschädigung entscheidenden Bedeutung der 7 in Spalte I und einiger in Spalte II der Tabelle 3 aufgeführten Fälle seien diese in ihrem klinischen Bilde unter besonderer Berücksichtigung der dabei auftretenden Veränderungen im Ekg hier zunächst einmal kurz geschildert.

Fall 1 (s. Tafel) Sch., Karl, Dampfregulierer, 38 Jahre alt. Seit 1915 Ziehen in der Nierengegend. 1920 wiederholte Mandelentzündungen. 1923 Tonsillektomie. Fortdauer der Nierenschmerzen. Erhöhter Blutdruck 200 mm Hg. Dauernder starker Kopfschmerz. Ohnmachtsanfälle. Befund am 20. 3. 31: Gelbes, fahles Aussehen. Kopfschmerzen. Blutsenkung 37 mm. RR 190/105. Hb 72 %, Erythr. 4,03 Mill., U+ 134,6, U− 7,65, Ind. +, Xanth. +, Ekg o. B. 5. 11. 31. Seit seiner Entlassung Auftreten von Sehstörungen. Häufiges Nasenbluten, Schmerzen in der Herzgegend. Befund: Schmutzig gelbe Haut und Konjunktiven. Gesichtsoedem. Urinöser Foetor ex ore. Herz: Grenzen nach links verbreitert. Systolisches Geräusch über der Spitze. A 2 klappend. Sehr lebhafte Reflexe. RR 230/130. Hb 59 %, Erythr. 2,0 Mill. U+ 470,0, U− 10,0, Ind. +, Xanth. +, Ekg o. B. 11. 11. Erbrechen. Täglich zunehmender urinöser Geruch. 19. 11. Wesentliche Verschlechterung. Benommenheit. Pulsanstieg von 95 auf 120 pro Minute. 20. 11. Aderlaß. U+ 357,1. U− 16,65. Ind. + + + +, Xanth. + + + + Pat. wird somnolent, kaum noch ansprechbar. Gegen Mittag „große Atmung". Coma.

Absinken von Puls und Temperatur. EKG 13 Uhr: A-V-Rhythmus. 31 Schläge pro Minute. QRS 0,14–0,19 breit, bei rechtsseitigem Schenkelblock Absetzen von S oberhalb der O Linie und konkav verlaufend in hohes und spitzes T übergehend

Ekg, 18,30 Uhr. 2 Stunden vor dem Tode::
Wie bei Ekg 13 Uhr. Jetzt sofortiges Übergehen des aufsteigenden Schenkels von S unter Bildung einer leichten Schwingung in sehr hohes unds pitzes T.
Exitus letalis 20,25 Uhr.

Autopsie: Chron. Nephritis. Sekundäre Schrumpfnieren. Uraemie. Erhebliche Verkleinerung beider Nieren. Herz: Mittelstarke Hypertrophie des gesamten, bes. des linken Herzens. Erweiterung beider Kammern. Allgemein starke Blässe. Wanddicke des linken Ventrikels 14 mm! Kräftig ausgebildete Trabakularmuskulatur des rechten Ventrikels. Herzfleisch gleichmäßig blaßrot. Koronargefäße nicht verengt.

Fall 2. Fl., Martin, Tiefbauarbeiter, 35 Jahre alt. In der Nachkriegszeit wiederholt Anginen. 1931 anhaltender Kopfschmerz. Nierenentzündung. Tonsillektomie. Seit einer Woche häufig Zahnfleisch- und Nasenbluten. Befund am 2. 1. 35: Auffallend trockene, gelbe Haut. Cor: deutlich verbreiterte Grenzen. Spitzenstoß 1 cm außerhalb der M. K. L., deutlich hebend. Leises systolisches Geräusch an der Spitze. Blutsenkung 100 mm. RR 170/90. Hb 42 %, Erythr. 2,23 Mill., U+ 383,4, U− 11,1. Ind. ++++. Xanth. ++++. Rö. Aufnahme: Hypertrophie und Dilatation, vor allem des linken Herzens. Ekg: P_{2+3} sehr hoch und spitz, diphasisch! P-Q 0,16. QRS 0,09. Frequenz 85. 25. 1. 35: Seit einigen Tagen wiederholt Erbrechen, gelegentlich Nasenbluten, vertiefte Atmung und seit gestern Somnolenz. RR 160/85. Hb 33 %, Erythr. 2,03 Mill., U+ 541,4. U− 12,5. Ind. ++++ Xanth. ++++ Alkalireserve 25,2 vo. %. Ekg vormittags geschrieben: R = 18, S = 9 mm, S-T o. B. T-3 positiv diphasisch in II und III spitz und hoch! QRS 0,14. Frequenz 70. Mittlerer Knotenrythmus. Exitus letalis 22,10 Uhr. 00Autopsie: Entzündliche Schrumpfnieren. Uraemie. Starke Hypertrophie des linken Ventrikels. Urae nische Perikarditis Subepikardiale Blutungen. Hochgradige allgemeine Anaemie. Oedem des Herzmuskels, des Gehirns, der Leber. Wanddicke des linken Ventrikels 13 mm, des rechten 2—3 mm.

Fall 3. H., Paul, Dr., Arzt, 37 Jahre. 1921 wegen Nephritis in klinischer Behandlung. In der Folgezeit Wohlbefinden. Im Februar 1932 stellten sich Übelkeit, Brechreiz, Erbrechen, Ohnmachtsanwandlungen ein. Seitdem Gewichtsabnahme um 60 Pfd. Zunehmende Mattigkeit. Befund vom 16. 8. 32: Stark abgemagerter Mann von blaßgelblichem Aussehen. Deutlicher Foetor uraemicus. Leichte Krampfzustände in beiden Unterschenkeln. Lebhafte Reflexe. Blutsenkung 83 mm. RR 172/125. Hb 59 %, Erythr. 2,8 Mill. Aderlaß. U+ 260,26, U− 8,9. Ind. +/+. Xanth. +/++. Blasser, typischer Schrumpfnierenharn. Sed. viel Leuko. Erythr., Cylinder und doppeltbrechende Lipoide.

Cor. o. B. Ekg: P_{2+3} gespalten groß. R = 30! S = 20. S-T-3 o. B. T flach, in Ableitung II und III T diphasisch, im Verhältnis zur Höhe der Ausschläge flach. P-Q 0,16, QRS 0.9. Frequenz 80. — 3. 9. Mehrmaliges Erbrechen. 6. 9. Auftreten einer Pharyngitis uraemica. Blutiger Rachenschleim. 8. 9. Fibrilläre Muskelzuckungen. Sehnenhüpfen. Reflexe außerordentlich gesteigert. Knipsreflex pos. Große Atmung. 9. 9. Aderlaß. U+ 560,1, U− 12,5. Ind. ++++, Xanth. ++++ Sinken des Blutdruckes auf 128/60. Ekg. P_3 gespalten. $_{2+3}$ groß! R = 30, S = 26. $S\text{-}T_{1+3}$ o. B. $S\text{-}T_2$ 2 mm unterhalb absetzend steil, schräg aufwärts zu spitzem und sehr hohen T. T_3 wie T_2. P-Q 0,18. QRS 0,11. Keine Sektion. Klinische Diagnose: Sekundäre Schrumpfnieren.

Fall 4 (s. Tafel). P., Emma, Ehefrau, 52 Jahre. 1933 schwere Angina. Weihnachten 1934 auftreten von Nierenschmerzen, zunehmende Kopfschmerzen, mehrmaliges Erbrechen, starker Durst, hochgradige Gewichtsabnahme. Befund vom 24. 7. 35: Gelbe Gesichtsfarbe. Cor: Grenzen 2 Querfinger nach links verbreitert. A_2 klappend. Systolisches Geräusch über allen Punkten. Puls beschleunigt, hart. Gesteigerte Reflexe. Erhöhte Muskelerregbarkeit. Blutsenkung 15 mm. RR 180/90. U+ 146,1. U− 6,9. Ind. − . Hb 18 %. Erythr. 4,8 Mill., Ekg: Außer einer leichten Depression von $S\text{-}T_{2+3}$ o. B. — 13. 10. 35. Nach der Entlassung nach Hause zunächst Wohlbefinden. Immer jedoch Rückenschmerzen. Vor einer Woche plötzlich heftiges Herzklopfen, Kurzatmigkeit und Atemnot. Heute Wiederholung eines derartigen Herzanfalles. Befund: Schmutzig gelbes Hautkolorit. Blasse Schleimhäute. Cor unverändert. Aderlaß. U+ 222,1 U− 7,98. Ind. − . Hb 11 %, Erythr. 1,67 Mill. Blutsenkung 20 mm. RR 215/105. Ekg: Depression von $S\text{-}T_{2+3}$ QRS 0,1. Frequenz 100. — 25. 11. 35. Seit Anfang November dauerndes Erbrechen. Schlechter Appetit. Zunahme der Anaemie. Anstieg der chemischen Blutwerte. 16. 11. präkomatöser Zustand. 20. 11. Gleichförmig zuckende Armbewegungen. 23. 11. Haut des Körpers bes. des Gesichtes mit kristallinischen Ausscheidungen bedeckt. Pat. nicht mehr ansprechbar. Cheyne-Stoke'sche Atmung. U+ 59,0. Ind. . Ekg: P_{1-3} gespalten, flach. R = 14. S = 20. S-T o. B. 2 u. 3 4,5 mm oberhalb absetzend, konvex in die O-Linie abfallend. T_{1-3} pos., 2 u. 3 spitz und hoch! P-Q 0,16, QRS 0,1. Frequenz 101. Ekg gleichsinnig. Exitus letalis 13.10 Uhr. Autopsie: Entzündliche Schrumpfnieren mit starker Verkleinerung der Nieren. Uraemie. Konzentrische Hypertrophie des linken Herzens, geringe der rechten Kammer. Dilatation beider. Wanddicke links 13 mm, rechts 2 mm. Keine Schwielenbildungen.

Fall 5. Hi., Auguste, 50 Jahre, Ehefrau. Mit 16 Jahren schwere Angina, seitdem häufig Rezidive, besonders schwer im März 32. Seit Mai Nierenschmerzen. Schlechter Schlaf und Appetit. Befund am 20. 6. 32: Reduzierte Ernährungszustand. Blaß-strohgelbe Hautfarbe. Starker uraemischer Foetor. Blutsenkung 115 mm. RR 140/70, Hb 40 %. Erythr. 2,68 Mill. U+ 317,7. U− 10,2. Ind. ++-++ Herz klinisch und röntgenologisch o. B. Ophthalmoskopisch: Gefäße wie bei Anaemie,

nichts nephritisches feststellbar. Ekg (nur in Ableitung III): R = 30. S = 7. S-T 3 mm unterhalb absetzend konvex in spitzes, hohes, diphasisches T! Frequenz 100. Keine Sektion. Klinische Diagnose: Sekundäre Schrumpfniere, Uraemie.

Fall 6. Kr., Frieda, Ehefrau, 61 Jahre. Wegen Benommenheit ist eine Vorgeschichte nicht zu erheben. Stockende, unklare Sprache. Starker urinöser Foetor ex ore. Sehr tiefe, etwas pfeifende Atmung. Cor: Nicht verbreitert, sehr leise Töne. Tumor im Epigastrium. Kleine Drüse in der linken Axilla. Oedeme beider Unterschenkel. 26. 6. 34. RR 120/70. Aderlaß. U + 112,0. Ind. [illegible]. Im Sediment Leukocyten und Erythrocyten. Ekg: P fehlt. R = 2 mm. S = 5 mm. In Ableitung II und III charakteristische W-Komplexe. S—T_{2+3} 2 mm oberhalb absetzend mit nach unten konvexem Bogen in hohes pos. diphasisches T_{2+3}. T negativ, diphasisch. QRS 0,19. Mittlerer Knotenrythmus. Charakteristischer Verzweigungsblock vom Linkstyp. 27. 6. 34 morgens 6,50 Uhr Exitus letaliv. Autopsie: Magenkrebs. Umwachsung der Ureter durch Krebs. Uraemie. Allgemeine Blässe. Herz nicht vergrößert. Kammern nicht erweitert. Herzfleisch gleichmäßig blaßrot. Keine Streifen.

Fall 7. Kl., Eduard, Fleischer, 73 Jahre. Starke Gewichtsabnahme in den letzten Wochen. Starke Schmerzen im Halse. Blutiger Schleim. Befunde am 28. 1. 30: Große Atmung. Leichter urinöser Foetor. Rachenschleimhaut gerötet und ulcerös. RR 140/80. Aderlaß. U + 458,6. U − ? Ind. [illegible]. Ekg: Ableitung II. P groß, gespalten. R 13 mm. S = 14 mm. S-T 2 mm oberhalb absetzend und verlaufend in hohes, diphasisches T. P-Q 0,16. Frequenz 91. Autopsie: Uraemie (Laryngitis, Gastritis, Colitis) bei starker Hydronephrose beiderseits infolge Prostatahypertrophie. Hypertrophie des linken Herzens. Eitrig fibrinöse Perikarditis. Koronarien stark geschlängelt.

Fall 8. Sei., Ella, Haustochter, 26 Jahre. Als Kind Scharlach. Seit Januar 1931 Oedem des Gesichtes und der Beine. Beim Treppensteigen Atemnot und Herzklopfen. Starkes Durstgefühl. Befund am 22. 10. 31: Hochgradiges Oedem des Gesichtes und der Beine. Blutsenkung 55 mm. RR 170/90. Hb 50 %, Erythr. 3,3 Mill. Aderlaß. U + 270,1. U − 10,1. Ind. [illegible]. Sediment: Sehr viel Leuko. und Erythr., viel Cylinder. Täglich Erbrechen. Ekg: P gespalten. QRS 0,11", sonst o. B. — 4. 3. 32. In letzter Zeit anhaltender Kopfschmerz und gehäuftes Erbrechen. Blasses, gedunsenes Gesicht. Pat. schläfrig und müde. Blutsenkung 105 mm. RR 170/100. Hb 32 %, Erythr. 2,21 Mill. U + 191,1. U − 13,7. Ind. [illegible]. Im Sediment Erythr., Leuko., Bakterien. Ekg: R = 9, S = 3 mm. P-Q 0,23. QRS 0,1". 15. 3. Weitere Verschlechterung des Zustandes. Unstillbares Erbrechen. U + 114,6, U − 17,9. Ind. [illegible]. Ekg: Gespaltenes P. T_{1-3} positiv, flach. 17. 3. Ekg: R = 6 mm, S = 6 mm. R_{1-3} gesplittert. T_{1-3} negativ diphasisch. — 18. 3. 4 Tage vor dem Tode. Com uraemicum. U + 595,9. U − 22,5. Ind. [illegible]. Ekg: P gespalten. R = 16 mm, S = 11 mm.

S-T 3 mm unterhalb absetzend und konvex zur positiven T-Zacke ansteigend. Vereinzelte ventrikuläre Extrasystolen. Autopsie: Sekundäre Schrumpfniere nach Scharlach. Starke Hypertrophie des linken Ventrikels. Starke allgemeine Anaemie. Uraemie. Gastritis. Enteritis.

Das Gemeinsame und Bemerkenswerte an den eben geschilderten 8 Fällen ist die Formänderung der T-Zacke, die in den letzten Tagen und Stunden vor dem Tode, zumeist im uraemischen Coma mit Auftreten höchster U^+, U^- und Indikanwerte im Blut, auffallend hoch und spitz wurde, nachdem sie z. Tl. vorher flach und negativ diphasisch gewesen war. Ein kurzer Überblick über die zur Frage der Entstehung der T-Zacke und ihrer Formänderungen erschienenen Arbeiten ergibt, daß, nachdem Lundsgaard die von Schwarz einige Jahre früher gefundenen, jedoch damals von anderen Forschern nicht beachtete Erscheinung, daß der mit Monojodessigsäure vergiftete quergestreifte Muskel sich zwar noch einige Zeit kontrahieren kann, jedoch keine Milchsäure dabei mehr zu bilden imstande ist, neuentdeckt hatte, zunächst Siegel im Ekg des mit Monojodessigsäure vergifteten Froschherzen ein Verschwinden der T-Zacke sah. Schon vorher hatte Straub darauf hingewiesen, daß sich die T-Zacke nahezu isoliert, unter dem Einfluß von Wärme, Arbeit und Ermüdung verändert, und hatte daraus vermutet, daß sie Ausdruck von Stoffwechselvorgängen im Muskel sei. Dies fand eine Stütze in den experimentellen Untersuchungen von Siegel und Unna, die beim Kaninchen bei der Vergiftung mit Kohlenoxyd und Cyan, Gifte, durch die die an die Oxydation gebundene Resynthese und damit Beseitigung der Milchsäure gehemmt wird, das Auftreten einer sehr hohen von Miki als Erstickungs T beschriebenen Nachschwankung beobachten konnten, während sie nach Vergiftung mit Monobromessigsäure, durch die die Bildung der Milchsäure unterbunden wird, ein Verschwinden der T-Zacke sahen. Daraus schlossen die beiden Forscher, daß die T-Zacke im Ekg-Ausdruck der Milchsäurebildung im Muskel sei, eine Anschauung, die freilich nicht unwidersprochen blieb. Nach Kahn's Beobachtungen trat bei Hunden, denen die Bauchaorta durchschnitten wurde, nach völliger Verblutung, wenn bereits eine bedeutende Pulsverlangsamung eingetreten war, ein mächtiges Anwachsen von T auf; Miki sah dasselbe bei Erstickung von Hunden und betont dabei den auffälligen Kontrast der auf das äußerste abgeschwächten Herztätigkeit und der enormen Höhe der Nachschwankung. Auch beim absterbenden menschlichen Herzen wurden ähnliche Befunde erhoben und veröffentlicht. So berichtet Davidson im Jahre 1921 von 3 unmittelbar vor dem Tode aufgenommenen Ekg, bei denen neben Erlöschen der Reizbildung, daraus entstehenden A-V-Rythmus und Reizleitungsstörungen verschiedener Art in einem Fall auch die Tendenz von R und T miteinander zu verschmelzen vorhanden war, was schon Robinson beobachtet und Samoyloff auf eine Laesion des Spitzanteiles der Kammern bezogen hat. Auch Schellong sah auf den von Sterbenden geschriebenen Herzstromkurven neben Reizbildungs- und Leitungsstörungen veränderte Formen von R und T, die

er als Ausdruck von Störungen im Erregungs- und Kontraktionsablauf wertete. Die T-Zacke nahm während des Todes an Größe zu und wurde selbst dann positiv, wenn sie vorher negativ war. Dieser Umstand veranlaßte Schellong darauf hinzuweisen, „daß die Höhe der T-Zacke nichts über die Leistungsfähigkeit des Herzens aussagt, wodurch jedoch die klinische Bedeutung einer negativen Nachschwankung nicht berührt wird". Auf Grund elektrokardiographischer Befunde von 18 Sterbenden beschrieben Paul Martini und Julius Sekell das Sterben des menschlichen Herzens derart, daß in der großen Mehrzahl der Fälle zunächst die Sinusfrequenz abnahm und die Vorhofszacke verschwand und dann gewöhnlich für kürzere oder längere Zeit der A-V-Knoten die Führung übernahm, die er in 4 Fällen bis zum Erlöschen der Herztätigkeit beibehielt. In allen anderen wurde er durch einfach wellenförmige, immer seltener auftretende Schwankungen abgelöst. Die Veränderungen des Kammerkomplexes bestanden zunächst in einer Verbreiterung der Anfangsschwankung und in dem Auftreten einer Schwingung zwischen S-T, die zuerst oft nur als Verdickung des aufsteigenden Schenkels von S erschien und sich dann im weiteren Verlauf oft auffallend veränderte. T verschwand nur selten, wurde in 3 Fällen negativ, in anderen 3 wurde es um so größer, je kleiner P und R wurden. Oft verschmolzen R und T. Auch Fogelson fand, daß das Absterben des Herzens klinisch und experimentell in bestimmter Reihenfolge vor sich geht, die jedoch von der Todesart, dem Zustand des Herzmuskels des Überleitungssystems und vegetativen Nervensystems abhängig ist. Es entwickelte sich beim Chloroformtod Übergang in A-V-Rythmus, A-V-Block, Sinusrythmus, Kammerflimmern, beim Asphyxietod Vorhofstillstand, dann Ventrikelstillstand und beim Verblutungstod allmähliche Vergrößerung von P und T, Block des rechten Überleitungsschenkels, A-V-Block und Kammerflimmern. In diesem Zusammenhang möchte ich dem vielleicht auftauchenden Einwand, daß in den 4 Fällen, in denen Herzstromkurven am Todestag aufgenommen wurden, es sich um sterbende Herzen handele und deshalb eine Auswertung dieser Elektrokardiogramme im Sinne einer durch die Uraemie bedingten Herzmuskelschädigung nicht angängig sei, begegnen. Es handelt sich dabei um die Fälle 1—4. Im Fall 1 war das Ekg 2 Stunden vor dem Tode aufgenommen, in den anderen 3 Fällen wenigstens 5 Stunden vorher. In Fall 1 zeigt jedoch ein 4 Stunden vor dem Tode geschriebenes Ekg auch schon neben dem rechtsseitigen Schenkelblock ein hohes toxisches T, sodaß auch dieser Fall in den späteren Ausführungen mit ausgewertet werden wird. Von großer Bedeutung für die Beurteilung der in verschiedenen Stadien der Harnvergiftung verschieden geformten T-Zacke scheinen mir in diesem Zusammenhang die Experimentellen Studien Dietrichs über die Blutversorgung und den Aktionsstrom des Herzens zu sein. Dieser Autor fand während der verschiedenen Grade einer Durchblutungsdrosselung an den Koronarien verschiedene Veränderungen der Nachschwankung. Hochgradige Durchblutungsdrosselung führte zu einem spitzen hohen T, das auch häufig in die Initialschwankung hineinrückte oder von einem R-T-Plateau abzweigte, eine

geringgradige hatte ein nicht ganz so hohes, doch ebenfalls spitzes T zur Folge. Bei einem noch geringeren Mißverhältnis zwischen Durchblutung und Herzleistung kam es bei einem ursprünglich positivem T zu einem negativen T, das über ein isoelektrisches oder auch leicht diphasisches T zur Ausgangsform zurückkehrte. Den geringsten Graden einer Durchblutungsdrosselung entsprach ein Abflachen des positiven T. Die gleichen Ergebnisse konnten in Versuchen von Sauerstoffmangelatmung erzielt werden: Dem Grade des O_2-Mangels entsprechend entstand eine Abflachung der T-Zacke, ein Negativwerden der T-Zacke oder des S-T-Intervalles und schließlich bei den höheren Graden ein Hoch- und Spitzwerden der T-Zacke. Darin sieht Dietrich „eine Stütze für die Annahme, daß diese Formen der Nachschwankung der Ausdruck für geänderte Stoffwechselbedingungen sind, die im Herzmuskel durch Herabsetzung der ihm zur Verfügung stehenden Sauerstoffspannung zustande kommen". Wenn wir nun unter diesen aus der Literatur gewonnenen Gesichtspunkten die oben angeführten 8 Fälle einer epikritischen Betrachtung unterziehen, ergeben sich folgende Feststellungen:

Fall 1: 1 Ekg o. B. bei RR 190/105, Hb 72 %, Erythr. 4,03 Mill. U+ 134,6. U− 7,65. Ind. +, Xanth. +. 2. Ekg o. B. bei RR 230/105. Hb 59 %. Erythr. 2,03 Mill. U+ 170,0. U− 10,0. Ind. +. Xanth. +. Am Todestag Somnolenz, große Atmung. U+ 357,1. U− 16,65. Ind. + Xanth. +++. Ekg: A-V-Rhythmus. QRS 0,14–0,19 breit! 31 Schläge pro Minute. Hohes, spitzes T 2 Stunden ante exitum. Siehe oben! Neben einer Bestätigung der Volhard-Becher'schen Ansicht daß die uraemischen Erscheinungen vorwiegend einem Harnsäureanstieg und dem Auftreten von Darmfäulnisprodukten und aromatischen Oxysäuren parallel gehen, zeigt dieser Fall das Auftreten eines ausgesprochen für Myokardschädigung sprechenden elektrokardiographischen Befundes mit schließlich deutlichem hohen und spitzen Erstickungs-T in einem uraemischen Finalstadium mit an der großen Atmung erkennbaren acidotischen Zügen.

Fall 2: Erstes Ekg bei 2,23 Mill. Erythr. Hb 42 %. U+ 383,4. U− 11,1. Ind. ++++. Xanth. ++++. P_{2+3} mehrfach gespalten. T_{2+3} sehr hoch und spitz! Zweites Ekg. am Todestag bei vertiefter Atmung, Somnolenz und folgenden Werten Hb 33 %, Erythr. 2,01 Mill. U+ 511,1. N− 12,5. Ind. +. Xanth. + hohes spitzes T_{2+3} und mittleren Knotenrythmus. Alkalireserve auf 25,2 vol. % erniedrigt. Also Schwere der Uraemie und Ekg-Befund wie in Fall 1.

Der Fall 3 ist besonders bemerkenswert. Im ersten Ekg bei den Werten Hb 59 %, Erythr. 2,8 Mill. U+ 230,26, U− 8,9. Ind. +. Xanth. + ist P_{2+3} groß und gespalten. T flach und T_{2+3} im Verhältnis zur Höhe der Ausschläge flach. Ekg am Todestage bei U+ 560,1, U− 12,5. Ind. ++++, Xanth. ++++ P_{2+3} groß. Sehr hohes und spitzes T. Auch hier große Atmung, also Sauerstoffmangel. Außerdem Sehnenhüpfen, Knipsreflex. Auch die Fälle 4–7 zeigen bei

großer Atmungim Ekg das hohe, spitze Erstickungs-T. Fall 8 hat 7 Tage ante exitum bei 414,1 U^+, U^- 17,9, Ind. ++++ ein flaches T in sämtlichen Ableitungen, 5 Tage vorher in Ableitung I III ein negativ diphasisches T und 4 Tage vorher ein in allen Ableitungen positives T, dabei vereinzelt ventrikuläre Extrasystolen und ein gespaltenes P_{1-3}. Es bestand damals schon ein Coma uraemicum mit den chemischen Blutwerten U^+ 595, U^- 22,5. Ind. ++++.

Zusammenfassend läßt sich also sagen, daß in diesen Fällen neben dem uraemischen Finalstadium mit seiner ausgeprägten an der großen Kußmaul'schen Atmung äußerlich schon erkennbaren Acidose im Ekg ein auffallend hohes und spitzes T beobachtet werden konnte, das unter Berücksichtigung der geschilderten experimentellen Untersuchungen nur als Ausdruck hochgradigsten Sauerstoffmangels, einer Herzmuskelanoxaemie (Dietrich und Schwiegk) aufgefaßt werden kann. Dabei ist die Art der Entstehung dieser Herzmuskelanoxaemie, wie wir oben gesehen haben, für das Auftreten der „Erstickungs-T" im Ekg völlig gleichgültig. Wurde es doch von Siegel und Unna durch Verhinderung der Milchsäuresynthese, von Kahn durch Entblutung, von Miki durch Erstickung und von Dietrich durch Koronardrosselung oder Sauerstoffmangelatmung experimentell erzeugt. Auch für unsere Uraemien ist die Annahme einer Herzmuskelanoxaemie durchaus einleuchtend, wenn man sich vor Augen hält, daß es neben dem sehr reduzierten Erythrocyten- und Hb-Bestand des Blutes, dem Hauptträger der Oxydation, im uraemischen Endstadium infolge der hochgradigen Harnsäureanhäufung und des Auftretens von Darmfäulnis- und Eiweißabbauprodukten und vor allem aromatischer Oxysäuren wie Xanthoprotein u. a. m. zu einer enormen Verminderung der Alkalireserve, Übersäurung des Blutes und damit verhängnisvollen Erschwerung und schließlich völliger Lahmlegung aller Oxydationsprozesse kommt. Daß in erster Linie hierbei das ununterbrochen Arbeit leistende und deshalb von einer ungestörten Oxydation weitestgehend abhängige Herz Not leidet, ist verständlich, ebenso wie der Schluß, daß es von hier aus dann zu einem schnell sich steigernden Circulus vitiosus kommen muß. Es ist daher, wie der Fall 8 wohl beweisend zeigt, in der Herzstromkurve das Auftreten einer positiven T-Zacke nach einer vorherigen flachen oder negativ diphasischen Formung im stadium uraemicum als signum mali ominis zu bewerten, während ein auffälliges Hoch- und Spitzwerden dieser Zacke das nahe Ende ankündigt, wie aus der Betrachtung der 7 anderen Beispiele hervorgeht.

Wenn wir unter den nunmehr gewonnen Gesichtspunkten und unter besonderer Berücksichtigung der Dietrich'schen Arbeit noch einmal die Form der Nachschwankung und den Grad der Niereninsuffizienz in der Tabelle 3 vergleichen, kommen wir zu folgenden Ergebnissen:

1. In Parallele zu den Beobachtungen Dietrich's bei hochgradiger Durchblutungsdrosselung der Koronarien zeigen die End-

zustände von Niereninsuffizienz in Spalte I sämtlich ein Erstickungs-T mit höchsten chemischen Blutwerten.

2. Da in völliger Übereinstimmung mit Dietrich die oben geschilderten Fälle 3 und 8 ein Höherwerden einer flachen und Positivwerden einer negativen T-Zacke bei Zunahme von Sauerstoffmangel beweisen, muß bei der auffälligen Anhäufung höchster für Niereninsuffizienz sprechender U^{+} und Indikanwerte in Spalte II angenommen werden, daß sich unter diesen Fällen sicher eine ganze Reihe anoxaemischer, also myokardgeschädigter Herzen befindet. Es bestätigt sich in diesem Zusammenhang von neuem der von Schellong aufgestellte Satz „daß die Höhe der T-Zacke nichts über die Leistungsfähigkeit des Herzens aussagt".

3. Wiederum in Anlehnung an Dietrich, der bei geringgradiger Durchblutungsdrosselung vorwiegend Negativwerden und Abflachen von T sah, erklären sich auch die durchweg niedrigen Zahlen in den Spalten III und IV.

4. So ist es m.E. auch erklärlich, daß Becher, der — wie aus seiner 1933 veröffentlichten Mitteilung hervorgeht — beim Vergleich der Höhe der Niereninsuffizienz mit den im Ekg für Myokardschädigung sprechenden Veränderungen nur flaches und negatives T und Depression des S-T-Intervalles berücksichtigt, zu der Feststellung einer völligen Unabhängigkeit kommen mußte, woraus er die Schlußfolgerung zog, daß nicht eine uraemische Intoxikation, sondern der beim blassen Hochdruck anzunehmende Arteriolenspasmus die Ursache der in der Herzstromkurve erscheinenden Myokardveränderungen sei.

5. Im Gegensatz dazu scheint mir bei Würdigung der obigen Ausführungen über das Erstickungs-T und der in den verschiedenen Graden von Herzmuskelanoxaemie bis zu ihm hin auftretende Formänderungen von T aus der Tabelle 3 und den geschilderten 8 Fällen durchaus ein Parallelgehen der Veränderungen der Nachschwankung mit zunehmender Niereninsuffizienz hervorzugehen.

Diese Annahme findet eine weitere Stütze auch in dem hier folgenden Fall H.:

9. Fall (s. Tafel). Hild., Willi, Blechschmied, 47 Jahre. Anamnese unvollständig. Wegen chronischer Nephritis schon mehrere Male mehrwöchentlicher Kliniksaufenthalt. Jetzige Einweisung von der Universitäts-Nervenklinik mit der Diagnose: Lues cerebri spinalis, Blasenlähmung, Cystitis, arterieller Hochdruck, sekundäre Anaemie. Beschwerden: Starker Luftmangel, auch während der Bettruhe. Etwas Kopfschmerzen. Schlechter Appetit. Erhebliches Durstgefühl. Befund am 16. 11. 35: Blaß-gelbliches Kolorit der trockenen Haut. Keine Somnolenz. Kein Foetor uraemicus. Blutsenkung 60 mm. RR 150/90. Hb 50 %, Erythr. 3,5 Mill. Vor 2 Tagen U^{+} 79,6, U^{-} 6,0. Ind. +. Ekg: P_{1-3} gespalten. S-T_{1-3} bis 3 mm unterhalb abgehend konvex in die O-Linie übergehend. T_{1-3} negativ diphasisch. 28. 11. RR 100/50.

Hb 54 %, Erythr. 3,28 Mill. U^+ 297,7, U^- 8,3. Ind. +++. In den letzten Tagen Somnolenz des mitunter kaum ansprechbaren und teilweise deutlich euphorischen Patienten. Deutlicher Foetor uraemicus. Ekg: P_1 wenig, P_{2+3} stark gespalten. S-T_1 o. B. S-T_2 5 mm, S-T_3 4 mm unterhalb absetzend und nach konvexen Bogen 1 mm unterhalb der O-Linie verlaufend. T_1 angedeutet, T_{2+3} negativ diphasisch. S_{2+3} gespalten. Frequenz 107. 26. 2. 36. Pat. ist aus dem uraemischen Stadium heraus, ist nicht mehr benommen und fühlt sich wohl. RR 135/80. Hb 58 %. Erythr. 2.89 Mill. U^+ 100,0, U^- 6,0. Ind. neg. Ekg: P_{2+3} gespalten. S-T_2 3 mm, S-T_3 4 mm unterhalb absetzend konvex in die O-Linie übergehend. T_{1-3} flach positiv. S_{2+3} noch etwas gespalten. — 12. 3. 36. Wohlbefinden des Patienten. Entlassung nach Hause. Ekg o. B. Auch ein am 29. 4. 36 geschriebenes Ekg zeigte keinen pathologischen Befund mehr. Es trat also in diesem Falle einer durch Blasenlähmung bedingten ascendierenden Hydro-Pyelo-Nephritis ein mit zunehmender Niereninsuffizienz parallel laufender elektrokardiographischer Befund auf, der in einer negativen T-Zacke, einer deutlichen Depression des S-T-Intervalles in mehreren Ableitungen und einer Aufsplitterung von S_{2+3} im uraemischen Stadium bestand und beim Verschwinden der Niereninsuffizienz ebenfalls zur Norm zurückging.

Daß in der Tat eine durch das uraemische Syndrom-Anhäufung von U^+, U^-, Indikan, aromatischen Oxysäuren, Eiweißabbauprodukten im Blut; Acidose; sekundäre Anaemie-bedingte Herzmuskel anoxaemie vorliegt, zeigt eine nochmalige Gesamtübersicht über die elektrokardiographischen Befunde der 50 Fälle im Vergleich mit der Höhe der chemischen Blutwerte, dem Grade der Anaemie und der Höhe des Blutdruckes. Hierbei wurde in den Fällen mit mehreren vorhandenen Ekg das im Finalsstadium der Uraemie oder auf der Höhe der Niereninsuffizienz geschriebene berücksichtigt (Tabelle 4).

Tabelle 4.

Nr.	Diagnose	Alter	RR	U^+	U^-	Ind.	Xanth.	Ery.	Hb	Sonst. Veränderung. i. EKG
						Mittlerer Knotenrythmus.				
1	Sek	35	160/85	541,4	12,5	+++++	+++	2,04	33	Sehr hohes, spitzes T_2 u. $_3$
2	Sek	38	150/55	35.,1	16,5	+++++	+++	2.05	35	S_2u $_3$ aufgesplit. T_2u. hoch spitz
3	Hydro	64	120/70	412,0		+++++				Verzweigungsbl. v. Linkstyp
						Sehr hohes und spitzes T.				
4	Sek	53	195/90	590,0		+++		1,96	37	P flach gespalt. gleichsin. LKG
5	Hydro	73	140/80	458,6		+++				S-T 2mm oberh. verlauf. LKG
6	Sek	50	135/70	317,7	10,2	++++		2,68	40	
						Vorhofflimmern.				
7	Sek	55	152/80	106,0	7,0	++				
8	Nephr.	38	120/78	268,6	14,2	++			74	S-T_2u.$_3$oberh.verlauf.QRSo.ii"
9	Hydro	78	102/70	224,8				4,07	70	T_2 u. $_3$ negativ diphasisch

Lfd. Nr.	Diagnose	Alter	RR	U+	U	Ind.	Xanth.	Ery.	Hb	Sonst Veränderung. i. EKG
					Vorhofextrasystolen und ventrikuläre Extrasystolen.					
10	Cysten	57	170/80	354,6	6,9	+				P gespalt. Vorhof ES Ventrikuläre E
11	Sek	25	120/60	595	22,5	+		2,24	32	Ventrik. ES. R_{1-3} aufgesplitter
					Verbreiterung der Anfangsschwankung über 0,1".					
12	Hydro	62	150/90	529,3	11,1	+		3,75	58	P gespalten S_2 u. 3 geknotet
13	Hydro	60	160/75	472,7	10,7	+				T etwas flach
14	Cysten	38	120/60	106,2	7,8	+		2,5	49	$S-T_{1-3}$ oberh. verl. T_2 u. 3 neg.
15	Sek	23	130/110	133,0	5,8	+		2,9	47	$S-T_{1-3}$ leicht vert. T neg. Diph
16	Sek	43	110/75	178,2	9,0	+		3,36	63	
17	Sek	48	170/95	98,7	8,0	+		2,61	40	T_{1-3} neg. di P—Q 0,21"
18	Sek	37	128/62	560,1	12,5	+		2,7	59	T_2 u3. sehr hoch
					Verlängerung der Überleitung über 0,2".					
19	Sek	51	175/110	70,3	4,7			3,83	64	T_2 u.3 neg. Diph. P_2 u. 3 gespalt
20	Hydro	46	120/70	105,9	7,15			1,82	41	Kleine Potentiale P_1 u. 3 fehle
					Kleine Potentiale.					
21	Sek	41	195/90	352,1	14,2			2,83	59	S-T oberhalb verlaufend
22	Sek	39	150/60	411,1	7,6	+		2,03	35	P groß und gespalten
23	Hydro	69	105/50	147,9	9,1	+				Ventrikuläre ES v. Rechtsty
					Flache, negativ diphatische oder negative T-Zacke.					
24	Sek	22	240/150	158,3	5,75			1,82	34	LKG R=6, 5=7 mm
25	Sek	26	152/70	165,1	6,3	+		2,45	58	QRS-o,i"
26	Sek	77	120/60	261,6	6,65	+				
27	Sek	29	200/100	220,4	11,7	+		3,25	35	
28	Hydro	45	150/80	394,7	9,8	+		3,11	58	P gespalten
29	Cysten	55	230/105	146,0	5,8	+	+	2,02	46	
30	Hydro	63	55/40			Coma uraemicum				Rechtstyp S_2 u. R_3 aufgesplitte
31	Sek	17	190/120	216,8	6,25	+	+	1,5	32	
32	Sek	43	170/85	77,8	4,7	+		3,35	65	P_2 u. 3 diphasisch
33	Sek	32	210/132	240,3	7,6	+		1,78	45	
34	Sek	30	190/105	259,9	6,9	+		2,26	52	
35	Neph.	54	130/75	318,8	14,2					P gespalten, diphasisch
36	Sek	51	150,90	290,6	6,65	+	+	2,16	44	P_{1-3} abgeflacht
37	Hydro	69	150/80	358,6	8,6					P gespalten
					Depression des S-T-Intervalles.					
38	Hydro	29	165/60	303,0	10,8	+	+	3,4	60	T sehr flach
39	Nephr	65	160/80	115,7	4,75			2,58	43	T_1 sehr flach T_2 u. 3 negativ diph. P dif
40	Nephr	46	100/50	297,7	8,3	+		3,28	54	S_2 u. 3 gespalt. P stark gespalt
					S-T-Intervall oberhalb verlaufend.					
41	Sek	35	170/10	386,6	6,65	+	+	2,93	51	P_2 u. 3 gespalten P-Q 0,2"
42	Sublix	28	130/58	529,5	12,5	+				
43	Hydro	64	110/55	370,7	21,7	+				
					Herzstromkurven ohne pathologischen Befund.					
44	Sek	40	200/110	251,9	9,2	+		2,76	60	T_2 u. 3 spitz
45	Hydro	54	180/100	196,7	5,9	+				QRS-o,i"
46	Hydro	55	175,80	128,8	12,5	+		4,04	75	P_{1-3} gespalt. di. T_{1-3} spitz,
47	Nephr	7	90/50	211,5	13,4					P_2 u. 3 etwas breit
48	Nephr	35	155/75	253,0	10,6	+		2,56	48	QRS-o,i"
49	Sek	37	185/110	450,4	9,4	+			35	S-T_{1-3} unt. abs. Konoex in
50	Sek	34	215/118	281,5	11,9	+	+	2,45	41	P_{1-3} gespalten Frequ. 100

Folgende Feststellungen ergeben sich aus der Tabelle 4:

1. Von den 50 Fällen zeigen 40, also 80 % für Myokardschädigung sprechende Veränderungen in der Herzstromkurve, wobei in der Mehrzahl der Fälle mehrere Abweichungen von der Norm gleichzeitig vorhanden sind. 17 Fälle haben Herzstromkurven ohne pathologischen Befund, wenn man die 3 Fälle mit oberhalb der O-Linie verlaufenden S-T-Intervall wegen seiner noch stark umstrittenen pathologischen Bedeutung hier mit einrechnet.

2. Auffällig ist gegenüber dem hohen Prozentsatz von Herzmuskelschäden der Kammern 65 % flaches, isoelektrisches, negativ diphasisches und negatives T in mehreren Abteilungen, 16 % QRS-Verbreiterung über 0,1 die geringe Zahl der Fälle von Reizbildungsstörungen 3 Fälle von mittlerem Knotenrythmus 3 Fälle von Vorhofflimmern, 3 Fälle mit Extrasystolen und Verlängerung der Überleitungszeit 3 Fälle), eine Tatsache, die die prinzipiell wichtige Angabe Rothbergers bestätigt, wonach die Funktion des spezifischen Systems dem Sauerstoffmangel gegenüber unempfindlicher ist als die arbeitenden Fasern des Myokards.

3. Die Altersverteilung zeigt keine Gesetzmäßigkeiten, ebenso wenig die Einteilung der Fälle in 26 entzündliche und sekundäre Schrumpfnieren, 15 hydrone phrotische Schrumpfnieren, 5 akute, subakute und subchronische Nephritiden, 3 Cystennieren und 1 Sublimatvergiftung.

4. Das Auftreten elektrokardiographischer Abweichungen von der Norm zeigt keine Abhängigkeit von der Höhe des Blutdruckes.

In der Literatur findet sich außer der Becher'schen Arbeit und den Beschreibungen einzelner Fälle wie einer toxischen Leitungsstörung im Reizleitungssystem bei chronischer Nephritis, Uraemie und Perikarditis und einer Uraemieblutung in den Sinusknoten nur noch eine einzige Veröffentlichung zu der Frage uraemiebedingter, elektrokardiographischer Veränderungen, nämlich von Wood jr. und White über „Das Ekg bei Uraemie und schwerer chronischer Nephritis mit Stickstoffretention". Die beiden amerikanischen Autoren fanden in den 38 von ihnen untersuchten Fällen je einmal 1. Vorhofsstillstand mit Kammerautomatie, dann Vorhofflimmern, vor dem Tode wieder Normalrythmus, 2. Sinusblock mit Kammerautomatie, 3. bedeutende Sinusbradykardie, 4. Sinusblock und A-V-Block, in 7 Fällen in Ableitung II eine flache, zweiphasische oder negative Nachschwankung, seltener Verlängerung der Überleitungszeit und Verbreiterung der Anfangsschwankung, also alles in allem Ergebnisse, die in ihrer Häufigkeit mit den an unserem Material gewonnenen gut übereinstimmen.

Recht schwierig und uneinheitlich gestaltet sich eine Auswertung der elektrokardiographischen Befunde im Sinne einer uraemiebedingten oder anders gearteten Herzmuskelschädigung, wenn wir nunmehr von dem auf dem Sektionstisch gewonnenen pathologisch-anatomischen Substrat ausgehen. Wenn ich mir auch der Unmöglichkeit, die Be-

deutung der einzelnen Herzmuskel schädigenden Komponenten in jedem Falle richtig gegeneinander abgrenzen zu können, voll bewußt bin, scheint mir ein derartiger Versuch bei gesonderter Betrachtung jeden einzelnen Falles unter Berücksichtigung des klinischen Bildes des interessanten Materials wegen hier dennoch gerechtfertigt.

Von 32 zur Autopsie gekommenen Herzen wurden 14 mikroskopisch untersucht.

Fall 1: Fl., Martin, entzündliche Schrumpfnieren. Uraemie (U+ 541,4. U− 12,5. Ind. ++++. Xanth. ++++), sekundäre Anaemie. Erthr. 2,04 Mill. Hb 33 %. Ekg am Todestage: Mittlerer Knotenrythmus. Hohes und spitzes T. Herz: Starke Hypertrophie des linken Ventrikels. Uraemische Perikarditis. Mikroskopisch: Oedem des Herzmuskels.

Fall 2: B., Margarete, entzündliche Schrumpfnieren. Uraemie (U+ 259,9. U 6,9. Ind. +++). sekundäre Anaemie 2,26. Erythr. 52 % Hb. Ekg 10 Tage ante exitum: Frequenz 100. Sehr flaches T-Herz: Hypertrophie und geringe Dilatation des linken Ventrikels. Mikroskopisch: Oedem des Interstitium. Starke Muskelverfettung. Fibrinöse Perikarditis mit leukocytärer Infiltration.

Fall 3: Sch., August. Schrumpfnieren bei Prostatahypertrophie. Uraemie (U+ 472,7. U− 10,7. Ind. ++++). Ekg am Todestage: T_{2+3} flach. P-Q 0,2, QRS 0,11. Herz: Gewicht 440 g. Adipositas cordis. Fibrinöse Perikarditis. Hypertrophie des linken Ventrikels mit grobfleckiger Verfettung. Verkalkende Koronarsklerose. Mikroskopisch: Herzmuskulatur mit Schwielen und entzündlichen z. Tl. sogar leukocytären Infiltraten und stark fleckiger Verfettung des Muskulatur.

Fall 4: St., Frieda. Sekundäre Schrumpfniere bei hochgradiger Hypoplasie der linken Niere. Rechts Hydronephrose mit Pyelitis und Ureteritis. Mittlere Harnstoffretention, mäßige sekundäre Anaemie. Ekg 22 Tage ante exitum, QRS 0,11. Herz: Gewicht 350 g. Fibrinöse Perikarditis. Geringe Hypertrophie des linken Ventrikels. Koronarsklerose ohne Schwielen. Mikroskopisch: Tigerung. Herdförmige, ziemlich zellreiche Myokarditis.

Fall 5: P., Arno. Entzündliche Schrumpfnieren. Uraemie (U+ 352,1. U− 11,2. Ind. +++). Ekg 13 Tage ante exitum: Kleine Potentiale. Frequenz 100. Herz: Gewicht 520 g. Fibrinöse Perikarditis. Hypertrophie und stärkere Dilatation des linken Ventrikels. Geringe Hypertrophie und stärkere Dilatation des rechten Herzens. Stärkere Koronarsklerose ohne Herzschwielen. Weit offenes Foramen ovale. Mikroskopisch: Zahlreiche interstitielle Entzündungsinfiltrate, teils leukoteils lymphocytärer Natur, überwiegend jedoch in Form histiocytärer, meist perivaskulärer, herdförmiger Histiocytenwucherungen (keine typischen Aschoffknötchen).

Fall 6: W., Otto. Prostatahypertrophie. Uraemie (U+ 370,7, U− 21,7. Ind. +++). Ekg 1 Tag ante exitum: S-$T_{1\ 3}$ 1 mm ober-

halb verlaufend. Herz: Fibrinöse Perikarditis. Leichte Hypertrophie beider Kammern. Mäßige Atheromatose der Koronarien, starke Einengung der rechten. Mikroskopisch: Ganz kleine Rundzelleninfiltrate an den Gefäßen. Vermehrung des Abnutzungspigmentes.

Fall 7: Sch., Werner. Chronische Nephritis. Perikarditis. Uraemie (U^+ 158, U^- 5,75. Ind. $\frac{1}{1}$ 23 Tage vor dem Tode). Sekundäre Anaemie: Erythr. 1,82 Mill. Hb 31 %. Ekg 23 Tage ante exitum: Kleine Potentiale. T_{1-3} flach. Herz: Nephrogene Hypertrophie und Dilatation des linken Ventrikels. Rechte Kammerwand 4 mm! Linke 23 mm! Nekrosen und kleine Abszesse in der linken Ventrikelwand. Herzbeutelblätter miteinanderverklebt. Zottige Auflagerungen. Mikroskopisch: Große Nekrosen mit verfetteten Randzonen und kleinen Abszessen der linken Kammerwand.

Den 4 ersten Fällen gemeinsam ist, daß sie am Herzmuskel mikroskopisch regressive Veränderungen wie Oedem der Muskelfasern und der Interstitiums und Muskelverfettung diffuser oder umschriebener Art — letztere als sog. Tigerung erkennen lassen, wie man sie bei hochgradiger, vor allem chronische Anaemie infolge mangelhafter Sauerstoffzufuhr und somit ungenügender Fettverbrennung findet (Steatosis retentiva). Die regressiven Metamorphosen werden wohl als Folge des uraemischen Syndroms Erhöhung der chemischen Blutwerte, Auftreten von aromatischen Oxysäuren, Darmfäulnis - und Eiweißabbauprodukten im Blut, Acidose und sekundärer Anaemie aufzufassen sein.

Fall 3—7 zeigt neben einer uraemischen Perikarditis auch Entzündungserscheinungen am Interstitium des Myokards in Form von teils lympho- teils leukocytären, meist perivaskulärgelegenen herdförmigen Infiltrationen. Ob man berechtigt ist, in Analogie zur uraemischen Perikarditis diese Erscheinungen im Sinne einer Myokarditis uraemica zu deuten, wie dies Walter Luescher in einem Fall von chronischer Nephritis mit starker Anwesenheit zahlreicher Leukocyten und einer beträchtlichen leukocytären, haemorrhagischen Myokarditis, tat und dabei an eine Myokardschädigung durch urotoxische Substanzen dachte, das erscheint mir zweifelhaft, um so mehr als ja in den anderen 9 mikroskowisch untersuchten Fällen meines Materials derartige Veränderungen trotz ausgesprochener uraemischer Erscheinungen fehlen.

Fall 8: H., Friedrich, 54 Jahre. Akute Nephritis. Uraemie (U^+ 318,8, U^- 14,4). Ekg: 6 Tage ante exitum: P_{1-3} gespalten, diphasisch. T_{1-3} flach. Herz: Gewicht 540 g. Sämtliche Kammern mäßig bis stark erweitert. Keine Hypertrophie. Mäßige Koronarsklerose ohne Schwielenbildung. Mikroskopisch: Starke braune Atrophie. Fragmentalis myokardii. Mäßige Fettdurchwachsung.

Fall 9: Z., Anna, 55 Jahre. Portiokrebs. Uraemie. Ekg 14 Tage ante exitum: P gespalten diphasisch. Frequenz 100. Herz mikroskopisch: Braune Atrophie.

Fall 10: B., Louis, 63 Jahre. Pyelonephritische Schrumpfnieren. Urosepsis. Uraemie. Ekg am Todestage: Kleine Potentiale. T_{2+3} mit negativem Vorschlag. S_2 und R_3 aufgesplittert. QRS 0,1. Frequenz 103. Herz: Mäßige Koronarsklerose ohne stärkere Verengerung der Koronarien. Keine Herzschwielen, keine Myokardinfarkte auf verschiedenen Schnitten durch den Herzmuskel, besonders durch die Hinterwand und das Septum des linken Ventrikels. Mikroskopisch: Mäßig braune Atrophie ohne Schwielen oder Nekrosen.

Dieser Fall ist deshalb interessant, weil er klinisch in den beiden letzten Tagen unter dem Bilde eines Myokardinfarktes verlief. Cyanose, Dyspnoe, schwerste Herzbeschwerden, rascher Verfall und elektrokardiographisch (in Arborisation bloc) diese Annahme zu bestätigen schien, wofür sich autoptisch jedoch nicht der geringste Anhalt bot, weshalb ich auch hier uraemiebedingte Ernährungsstörungen des Herzmuskels als Ursache des rapide Verfalles ansehen möchte.

Fall 11: B., Gustav, 38 Jahre. Subakute Glomerulonephritis. Uraemie (U + 268,8, U — 14,25. Ind. +++). Ekg 2 Tage ante exitum: Vorhofflimmern. S-T_{2+3} oberhalb absetzend und in konvexen Bogen unterhalb der O-Linie zur positiven T-Zacke verlaufend. QRS 0,11. Angedeutetes LKG. Herz: Gewicht 120 g. Erweiterung und Hypertrophie der linken Kammer. Gelbfleckung und Verhärtung der Koronarien ohne Herzschwielen. Mikroskopisch: Fragmentatio myokardii. Braune Pigmentierung mäßigen Grades.

Fall 12: W., Gertrud, 17 Jahre. Entzündliche Schrumpfnieren. Sekundäre Anaemie: Hb 32%, Erythr. 1,5 Mill. Ekg 19 Tage ante exitum: T_{2+3} sehr flach. Herz: Starke Dilatation der linken Herzkammer. Dilatation und Hypertrophie der rechten Kammer. Herzfleisch sehr blaß. Mikroskopisch: Keine Blutungen und frischere oder ältere Entzündungserscheinungen.

Fall 13: H., Emil. Hochgradige doppelseitige Cystennieren mit frischeren und älteren Blutungen. Uraemie (U + 354,6, U — 6,9. Ind. +++). Ekg: P_{2+3} gespalten. R_3 aufgesplittert. Vorhofsextrasystolen. Ventrikuläre Extrasystolen vom Linkstyp. Herz: Keine fibrinöse Perikarditis trotz pseudomembranöser uraemischer Pharyngitis und Tracheitis und uraemischen Geruch aller Organe!). Keine linksseitige Herzhypertrophie (RR 170/80!). Schlaffes dilatiertes braunatrophisches Herz. Allgemeine Anaemie. Stärkere Koronarsklerose mit geringen Herzmuskelschwielen. Mikroskopisch: Schwielen geringen Ausmaßes.

Fall 14: Fr., Franz, 78 Jahre. Tabes dorsalis. Hydropyelonephritis. Uraemie. Ekg 5 Tage ante exitum: Schnelle Form des Vorhofflimmerns. Frequenz 151. T_1 isoelektrisch. T_{2+3} negativ diphasisch. Herz: Fettgewebsdurchwachsung der rechten Ventrikelwand. Starke Schwielenbildung in der Hinterwand des linken Ventrikels. Mikroskopisch: Hyperaemie. Arteriolosklerose der Koronarverzweigungen. Kleine perivaskuläre Schwielen.

Die Fälle 6 und 8–11 zeigten mikroskopisch mehr minder starke, altersbedingte braune Pigmentierung, der ich jedoch trotz einer kurzen Mitteilung von Katz, Saphir und Strauß, die in 3 derartigen Fällen Verschiebung der elektrischen Achse nach links sahen, keine Bedeutung für die Gestaltung der Herzstromkurve beimesse. Ebenso belanglos ist der Befund der Fragentatio myokardii, da sie nach den übereinstimmenden Angaben neuerer Arbeiten nicht zu den intra vitam eintretenden regressiven Metamorphosen des Myokards zu rechnen ist.

Wichtig dagegen ist die Feststellung von Herzmuskelschwielen, die in Fall 3 und 13 auf dem Boden einer stärkeren Koronarsklerose und in Fall 11 durch Arteriolosklerose der Koronarverzweigungen entstanden Ausdruck von Ernährungsstörungen sind, die auf Einengung des Gefäßlumens bis zum völligen Verschluß und hier wie man weiß – mit Vorliebe auftretenden Gefäßspasmen beruhen. Herzmuskelschwielen ließen sich an den restlichen 18 autoptisch gewonnen Herzen nicht nachweisen. Dieses verhältnismäßig seltene Vorkommen erklärt sich daraus, daß die arteriolosklerotischen Schrumpfnieren mit ihrer ausgedehnten Verschwielung auch des Herzmuskels nicht hier, sondern erst unter den nunmehr zu besprechenden 50 Nephrosklerosen berücksichtigt werden.

Der Schilderung der Untersuchungsergebnisse der 50 Fälle von Nephrosklerose sei eine Alter, Blutdruck, Röntgenbefund des Herzens und Gestaltung der Herzstromkurve vergleichende tabellarische Gesamtübersicht vorangestellt.

Tabelle 5

Nephrosklerosen. Gesamtübersicht.

Lfd. Nr.	Name	Alter	RR	Roentgenbefund	Fregu.	QRS	Sonstiges im EKG
				Reizbildungs- und Reizleitungsstörungen.			
1	R. Lucie	33	220/130	Dilatation und Hy links	80	0,10"	Vorhofflimmern LKG Großes Qi
2	M, Alfred	58	185/100	Cor bds verbreitert	70	0,12"	Vorhofflimmern LKG
3	W. Richard	65	160/80	Dila. cordis et aortae	80	0,08"	Vorhofflimmern LKG kleine Potent. R u. S gekr
4	K. Paul	38	225/160	Dila. nach links Breites Gefäßband	180	0,10"	Vorhofstachykardie LK Pauf T aufgepfropft
5	Sp. Ida	54	220/80	Dila cordis et aortae	80	0,10"	Vorhofs ES. R_2 u. 3 absteigend geknotet LKG
6	D. Emma	66	195/85	Hy. des linken Ventr.	80	0,08"	A-V Block P-Q 0,21"
7	W. Richard	56	160/110	Dila. cordis et aortae	85	0,10"	A-V Block P-O 0,22" LKG. P breit
8	M. Alfred	50	190/105		90	0,11"	Flimmern 300 LKG
				Verbreiterung der Anfangsschwankung.			
9	H. Herm.	46	212/110	bds dilatiertes Cor	103	0,11"	T_1 sehr flach. P_{1-3} gesp
10	M. Luise	44	180/100		85	0,11"	T_1 u. 2 sehr flach T_3 isoelektrisch
11	H. Luise	58	230/90	Hy u. Dila bes. links	100	0,11"	P_2 u. 3 spitz und hoch Depression vom S-T_2 u
12	R.	49	190/120		75	0,12"	P_{1-3} gespalten, groß
13	G. Paul	39	250/120	Hy u. Dila nach links	75	0,11"	Depression von S-T 1– S 1–3 aufsteigend gesp tert, desgleichen S-T_2
14	F. Elisabeth	61	180/95	Cor u. Aorta breit	100	0,11"	
15	Sch. Ida	56	210/100	Breites Gefäßband	80	0,11"	T 1–3 klein mit negativ Vorschlag
16	Sch. Berta	46	220/120	Hy des linken Ventr.	100	0,12"	S-T_{1-3} unterhalb abset Konoex in die Kreislin
17	K. Paul	49	220/100		80	0,11"	S-T_2 u. 3 vertieft verlauf
				Kleine Potentiale.			
18	Sch. Mart.	48	215/110	Quergelagert breites Cor	85	0,05"	R=3S=4mm T_{1-3} ſ. P-Q
19	R. Emma	56	250/110	Quergelag. Breite Aorta	65	0,07"	R=2 5=4 mm P_1 neg. T_2 u. 3 negativ Di.
				Flache, isoelektrische, negativ diphasische und negative T-Zacken.			
20	D. Alex	39	235/155	Konzentrische Hy	85	0,08"	T_2 u. 3 negativ diphasis
21	D. Herm.	49	210/135		130	0,09"	T_{1-3} negativ P_{1-3} gesp
22	G. Franz	40	165/110	Cor nach links verbr.	100	0,09"	T_{1-3} neg. P_{1-3} gespalt. L
23	K. Adalbert	46	240/155	Dila nach links	120	0,08"	T_{1-3} etwas flach LKG
24	Gr. Emma	63	200/100	Cor quergelagert, nach links verbreitert	80	0,08"	T_{1-3} flach LKG P_{1-3} gesp
25	B. Anna	49	230/115	Hy bes. links	60	0,06"	T_2 u. 3 neg. di. P_{1-3} gesp

Name	Alter	RR	Roentgenbefund	Frequ.	QRS	Sonstiges im EKG
Sch. Ida	57	210/125	Breites Gefäßband	75	0,09"	T_{1-3} neg. di. P_{1-3} gesp. LKG
B. Max	42	190/125	Cor nach links verbreit.	110	0,09"	T_1 isoelektrisch T_2 u. $_3$ sehr flach Splitterung v. S_2 u. $_3$
Sch. Emma	37	220/110	Breites Gefäßband	109	0,08"	T_{1-3} abgeflacht P_2 u. $_3$ gespalten. LKG
M. Käte	39	180/130		95	0,08"	T_{1-3} negativ P_{1-3} gespalten LKG
H. Luise	61	215/130		85	0,06"	T_2 u. $_3$ neg. diph. Beginnender LKG
R. Friedrich	38	215/122	Gefäßband wenig verbr.		0,09"	T_{1-3} spitz negativ P_{1-3} leicht gespalten
B. Karl	51	155/60	Breites Cor mit breitem Gefäßband	75	0,09"	T_{1-3} flach P mehrfach gespalten
Sch. Marta	53	225/125	Hypertrophie links, lange und breite Aorta	96	0,10"	T_{1-3} etwas flach P_{1-3} gespalten
H. Emma	41	250/100		100	0,09"	T flach S aufgesplittert
M. Otto	52	200/130	Starke Dilatation von Cor und Aorta	100	0,10"	T_{1-3} neg. diph. P_{1-3} gespalten LKG
Gr. Frieda	50	190/90	Cor nach links etwas breit	85	0,07"	T_1 isoelektrisch T_2 u. $_3$ neg. diph. P_2 u. $_3$ gespalten
Sch. Hugo	30	200/120	Beginnende Hypertr.	85	0,10"	T_1 sehr flach T_2 u. $_3$ flach P_2 u. $_3$ gespalten
Depression des S-T-Intervalles.						
B. Maria	41	230/155	Breites Gefäßband. Hy. der linken Kammer	120	0,10"	S-T_2 u. $_3$ 1 mm unter der o Linie verlaufend
S-T oberhalb verlaufend.						
Sch. Otto	58	240/145	Dilatation und Hy linksvorspringende Aorta	92	0,07"	S-T 2 u. 3 oberhalb verlaufend P_{1-3} po. diph.
Sch. Marie	47	200/100	Hy. und Dila. links	110	0,08"	S-T 2 u. 3 oberhalb verlauf.
Z. Herm.	40	220/120	Quergelagertes Cor	100	0,09"	S-T 2 u. 3 oberhalb verlauf. P-Spaltung LKG
B. Elise	38	235/135	Starke Hy der linken Kammer. breites Gefäßb.	107	0,10"	S-T 2 u. 3 oberhalb verlauf. P_2 u. 3 gespalten LKG
M. Richard	63	200/100	Dila und Hy links	91	0,10"	S-T_1 leicht vertieft LKG S-T 2 u. 3 oberhalb verlauf.
Sch. Paul	38	215/110	Breites Cor	86	0,09	S-T_{1-3} oberhalb verlauf. LKG
B. Elisabeth	52	215/125	Breites Cor nach links Breites Gefäßband	92	0,09"	S-T 2 u. 3 oberhalb verlauf. S_3 aufgesplittert LKG
B. Franz	51	185/110	Hy der linken Kammer Breites Gefäßband	100	0,08"	S-T 2 u. 3 oberhalb verlauf. P_{1-3} leicht gespalten LKG
A. Wanda	53	250/170		110	0,10"	S-T_1 leicht vertieft P-Spalt. S-T 2 u. 3 3mm ob. verl. LKG
K. Paul	43	248/155		100	0,10"	S-T 2 unterh. wel. i. T überg. S-T 3 oberh. verl. P-Spalt.
Ekg'e ohne Besonderheiten.						
Sch. Karl	61	210/100	Hy des linken Ventr.	78	0,09"	o. B.
Sch. Marie	69	210/90	Hy des linken Ventr.	75	0,10"	o. B.

Aus ihr gehen rein zahlenmäßig folgende Feststellungen hervor:

1. Das Alter der Patienten schwankte zwischen 30 und 69 Jahren. Davon waren

10 zwischen 30 und 39 Jahren,
16 zwischen 40 und 49 Jahren,
16 zwischen 50 und 59 Jahren und
8 zwischen 60 und 69 Jahren alt.

2. Der Blutdruck nach Riva-Rocci betrug systolisch in keinem Fall weniger als 160 mm Quecksilber und verteilte sich folgendermaßen:

zwischen 160 und 179 mm Hg — 4 Fälle,
zwischen 180 und 199 mm Hg — 9 Fälle,
zwischen 200 und 219 mm Hg —14 Fälle,
zwischen 220 und 239 mm Hg —14 Fälle,
zwischen 240 und 259 mm Hg — 9 Fälle.

Bei einer durchschnittlichen Blutdruckamplitude von 92,4 belief sich der durchschnittliche Mittelwert nach Riva-Rocci auf 200,8/108,4 mm Hg.

3. Wenn man die obere Grenze der normalen Herzfrequenz bei 80 Schlägen annimmt, entsprachen einem normalen Wert 9 Fälle, alle restlichen 41 lagen darüber, davon 19 über 100 Schlägen, wobei der eine Fall von Vorhoftachykardie mit seiner Frequenz von 180 nicht mitberechnet wurde.

4. Röntgenaufnahmen der Herzform waren 40 mal vorhanden. Sie zeigten

Hypertrophie der linken Kammer	in 10 Fällen,
Dilatation der linken Kammer	in 2 Fällen,
Hypertrophie und Dilatation links	in 10 Fällen,
Breites Cor	in 6 Fällen,
Breites Gefäßband bei sonst normaler Herzkonfiguration	in 10 Fällen,
Dilatatio cordis et aortae	in 7 Fällen.

5. Elektrokardiographisch waren Reizbildungsb- und Reizleitungsstörungen in 8, Verbreiterung des QRS-Komplexes in 11, kleine Potentiale in 2, flache, isoelektrische, negativ-diphasische und negative T-Zacke in 22 und Depression des S-T-Intervalles in 4 Fällen vorhanden. S-T verlief 10 mal in mehreren Ableitungen oberhalb der O-Linie, davon 8 mal in Verbindung mit einem Lkg.

In der gleichen Art wie schon bei den Uraemien wurde eine Kurve sämtlicher Zeiten der Kammerinitialschwankung angelegt und wie dort mit einer von 100 Rekruten gewonnenen Kurve verglichen, wobei bei den Nephrosklerosen diesmal eine Verschiebung der Zeiten zum oberen Grenzwert und über diesen hinaus noch auffälliger als bei den Uraemien in Erscheinung tritt.

Kurve 2.

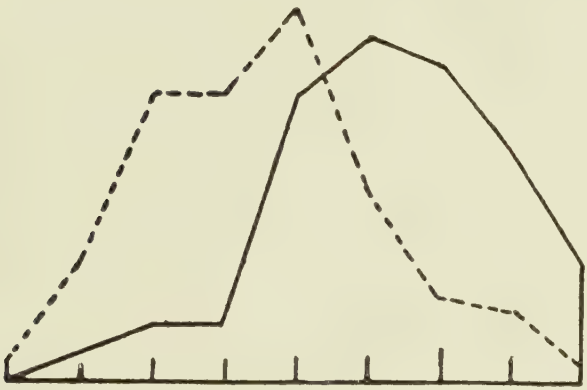

0,04 0,05 0,06 0,07 0,08 0,09 0,10 0,11 0,12 Sekunden

..... Dauer der flinken Zackengruppe von 100 gesunden Rekruten (gewonnen aus dem Untersuchungsmaterial Theo Grödel's zur Durchschnittsform des Ekg vom herzgesunden Menschen.

——— Dauer der flinken Zackengruppe von 50 Nephrosklerosen.

Dem entspricht auch der errechnete mittlere Durchschnittswert der mit 0.096 sehr nahe an der oberen Grenze der Norm liegt. Das bedeutet aber nichts anderes, als daß die intraventrikuläre Reizausbreitung in 11 Fällen über die Norm verlängert und in den restlichen sämtlich erheblich verzögert ist. Eine hochgradige QRS-Verbreiterung finden wir bei Tawaraschenkelblock, eine durchschnittlich geringere bei ventrikulären Extrasystolen und eine an der oberen Grenze der Norm liegende oder sie wenig überschreitende Breite von QRS bei dauernder Mehrarbeit eines Ventrikels. Das letztere liegt — wie ohne weiteres schon aus der Betrachtung von Blutdruck und Röntgenbild hervorgeht — hier vor. Da die Reizleitung mit meßbarer Geschwindigkeit vor sich geht, wobei nach Lewis 0.01 Sekunden für je 10 mm spezifische und 0.01 Sekunden für je 1 mm gewöhnliche Herzmuskulatur gerechnet werden, und da, wie wir durch Fahr wissen, im vergrößerten Ventrikel das Reizleitungssystem an Länge zugenommen hat, da ferner in diesen Fällen durchweg die linke Kammer auch nicht unbeträchtlich an Dicke zugenommen hat, ist die Verzögerung der intraventrikulären Reizausbreitung als Ausdruck der zeitlichen Dauer, bis die Erregung die zuletzt drankommenden Kammerteile erreicht, wohl auch ohne Annahme einer Herzmuskelschädigung schon hinreichend erklärt. Das gehäufte Vorkommen einer negativen Nachschwankung in Form von flachen, isoelektrischen und negativen T-Zacken oder S-T-Depression in mehreren Ableitungen — ohne daß es sich dabei um Lkg'e handelt — beweist uns jedoch, daß eine Myokardschädigung dabei sicher eine Rolle, wenn nicht überhaupt die ausschlaggebende spielt.

In 20 Fällen (40 %) zeigt die Herzstromkurve das ausgesprochene Bild einer Linkshypertrophie. Zur Untersuchung der für uns wichtigen Frage, inwieweit vielleicht auch das Lkg Ausdruck von Herzmuskelschäden ist und inwieweit es andererseits die Formung der Nachschwankung bestimmend beeinflußt, sodaß eine Negativität derselben ihren Wert als Indikator eines wenig leistungsfähigen, meist organisch geschädigten Myokards verliert, soll hier zunächst etwas ausführlicher auf die über die Überwiegungskurven herrschenden Anschauungen und die dazu erschienenen Arbeiten eingegangen werden.

Als Erster bemerkte Einthoven, daß das LKG hypertrophischer Herzen von der Normalform abweicht und je nach dem Überwiegen der rechten oder linken Kammer das bekannte Gepräge aufweist. Lewis bestätigte die Einthoven'sche Befunde, ergänzte sie durch Angaben über das Verhalten der Q- und T-Zacke und erblickte in der einseitig überwiegenden Muskelmasse die Hauptursache dieser „preponderance" Kurve im Gegensatz zu Hermann und Wilson, die an einem großen Material zwar eine enge Beziehung zwischen der Dauer der Anfangsschwankung und der Größe des Herzens — die Dauer der Anfangsschwankung wächst mit der Kubikwurzel des Kammergewichtes und mit der Dicke der Wand des linken Ventrikels — feststellen konnten, aber einen entscheidenden Einfluß auf die Formung der Herzstromkurve im Sinne einer Vergrößerung von R_1 und S_3 nur bei einer Massenzunahme der Muskulatur von mehr als

250 g sahen und deshalb eine Beziehung zwischen Überwiegungskurve und Muskelvermehrung verneinten. Ebenso ablehnend verhält sich Burger, der in dem Verhältnis der Muskelmassen der Herzkammern nur einen von ziemlich zahlreichen Faktoren, unter diesen vor allem Lage, Konfiguration der Herzkammern und Anordnung des Reizleitungssystems in ihnen, erblickt. Klink bestätigte neben Bacq, Ziskin u. A. diese Ansicht, daß die Änderung der Anfangsschwankung beim Lkg vorwiegend auf Achsendrehung beruhe, da er bei seinen Patienten die Überwiegungskurve durch Tiefatmung zum Verschwinden bringen konnte. Schließlich sah man auch noch Überwiegungskurven bei hochgedrängtem Zwerchfell und quergelagerten Herzen, bei Drehung des Körpers um seine Längsachse und in Tierversuchen, bei denen man nach Entfernung des Sternums durch entsprechende Verlagerung des Herzens in jedem Falle ein Lkg oder Dkg erzeugen konnte (Lohmann und Müller, Maak und Wilson, Cohn), nachdem auf die Möglichkeit der Entstehung von Hypertrophiekurven durch Rotation um die Längsachse zuerst Boden und Neukirch auf Grund von experimentellen Untersuchungen größeres Gewicht gelegt hatten. In letzter Zeit wurde von A. Weber neben diesen Positions-Rechts- doer Linkstyp" infolge Verlagerung oder Drehung des Herzens noch auf ähnliche Formen allerdings mit Verzögerung der intraventrikulären Reizleitung hingewiesen, für die eine Störung der normalen zeitlichen Aufeinanderfolge der beiden monophasischen Anteile des Kammer-Ekg's angenommen und deshalb von einer „Rechts- bzw. Linksverspätung oder Erregung" gesprochen wurde, eine Anschauung, der Schellong auf dem diesjährigen Kongreß der inneren Medizin auf Grund seiner Forschungen mit Hilfe der von ihm konstruierten Vektordiagramms entgegentrat. Unter Zugrundelegung eines von ihm entwickelten Typenindexes, der Größe und Form der Initalschwankung in allen 3 Ableitungen unter Bildung eines Relationswertes berücksichtigt, kommt Schlomka in einigen erst jüngst veröffentlichten Mitteilungen zu dem Ergebnis, daß dieser Index mit steigendem Alter linkstypischer wird und daß ferner das Ekg als Regel um so linkstypischer erscheint, je höher der Blutdruck über das normale Altersverhalten steigt. Aus allen diesen Erwägungen heraus nimmt es nicht wunder, daß sich ein großer Teil der modernen Forscher der praktischen Auswertung dieser sog. Überwiegungskurven sehr zurückhaltend gegenüber verhält oder wie Groedel sie völlig ablehnt, während auf der anderen Seite Untersucher wie Pardee, Bacq, Master, Bisbini, White und Burwell durchaus geneigt sind, hierin dem Verhalten der Herzstromkurve eine wesentliche klinische Rolle zuzuschreiben. Luten und Grove sahen derartige Ekg-Befunde mit einer negativen und zweiphasischen Nachschwankung in Ableitung I fast nur bei Kranken mit einer ausgesprochenen Koronarerkrankung oder einem Leiden, von dem man erwarten kann, daß es wie Arteriosklerose und Hochdruck die Koronargefäße in Mitleidenschaft zieht, wobei sie wie Weber aus ihren experimentellen Beobachtungen heraus die Veränderungen der Herzstromkurve als Ausdruck einer Erregungsverzögerung werten,

Master verfolgte 152 Fälle von Hypertension 2–9 Jahre lang, die deutlich fortschreitende Veränderungen: Achsendrehung nach links, Inversion der T-Zacke, Zunahme der Amplitude von R und S zeigten und weist auf die in 22 % bestehenden großen Ausschläge und die Tatsache hin, daß in jedem Falle, wo die Nachschwankung bei Ableitung I negativ war, Linksüberwiegen bestand. Mit zunehmender Herzerweiterung und zunehmender Blutdruckhöhe soll nach Ziskin das Bild eines Linksüberwiegens seltener werden. Ekg-Untersuchungen von Strauß an 145 Kranken mit essentieller Hypertonie ergaben in 50 % bis 60 %, bei Blutdrucksteigerung über 200 mm Hg in 85 % der Fälle, S-T-Deviation in Ableitung I und II in wechselnder Stärke und Linksüberwiegen der elektrischen Achse. Befunde, wie er sie ähnlich im Tierexperiment nach Ausschaltung der Blutdruckzügelerhalten konnte, und die er in Anlehnung an andere Arbeiten auf Spasmen der Arteriolen im Herzmuskel und daraus entstehende Gewebsschädigung bezieht. Bacq beschrieb bei Hochdruckkranken sehr häufig vorkommende fehlende oder negative T-Zacke in Ableitung III und für Linkshypertrophie typische Anfangsschwankungen, eine Mitteilung, die Freundlich bestätigen konnte, da diese Befunde in einem hohen Prozentsatz von Fällen schwerer kardialer Insuffizienz oder typischer stenokardischer Erscheinungen von ihm beobachtet wurden, und hier auch die große Zahl von Todesfällen auffällig war. Mit zunehmender Verschlechterung des klinischen Bildes trat vielfach die Umwandlung einer ursprünglich positiven T-Zacke in Ableitung I beim Lkg. und III beim Dkg. in eine Negativität ein. „Diese Feststellungen berechtigen zum Schlusse, daß in den Fällen von Links- und Rechtstypus das Kammer-Ekg für die Negativität der T-Zacke in Ableitung I bzw. III in erster Linie eine Myokardschädigung verantwortlich zu machen ist". Wie Dreßler warnt dahingegen Uhlenbruck (48. Kongreß f. inn. Med.) vor einseitiger Bewertung einer einzigen negativen T-Zacke in Überwiegungskurven als Zeichen eines Mykardschadens und fügt hinzu, daß diese Annahme dann allerdings um so berechtigter ist, je mehr die S-T-Strecke mitbeteiligt ist. Mahrzahn konnte in 20 Fällen von blassem Hochdruck im Gegensatz zu Bacq, der Veränderungen — wie wir oben gesehen haben — in 2 Ableitungen erst bei schweren Dekompensationszeichen seiner Hochdruckkranken fand, solche Veränderungen in 2 oder allen 3 Ableitungen schon vorher feststellen. In 80 % war eine Myokardschädigung elektrokardiographisch ersichtlich, im gleichen Sinne wurden die Linkstypkurven aufgefaßt, nämlich als Ausdruck hier zunächst spastischer, später anatomischer Durchblutungsstörungen der Kranzarterien und daraus entstehender anoxaemischer Herzmuskelschäden. An Hunderten von Herzstromkurven kam Alfons Deindl zu der Anschauung, daß die Hypertrophie und Schenkelblockkurven dieselbe Entstehungsweise haben, und zu der Feststellung, daß Kurven mit Diphasie der S-T-Strecke und insbesondere in Verbindung mit einer Negativität der Nachschwankung eine ernste klinische und prognostische Bedeutung haben.

Eine Sichtung meines Materials nach diesen aus der Literatur gewonnenen Gesichtspunkten ergibt eine aus den Herzstromkurven wohl als sicher anzusprechende Herzmuskelschädigung in den Fällen 1 38, 45 und 48, eine fragliche in den Fällen 39 45 und 47 und eine im Ekg nicht ersichtliche in Nr. 49 und 50, d. h. in 80 % sind Herzmuskelschäden aus dem Ekg anzunehmen, in 16 % der fraglichen Fälle handelt es sich um einen Teil der 40 % betragenden Lkg mit Elevation von S-T in Ableitung 2 und 3 und zumeist Depression in Ableitung 1. Der Röntgenbefund verzeichnet in diesen Fällen charakteristischerweise meist breites Cor und Gefäßband, während in Nr. 49 und 50 bei normalem Ekg keine Dilatation, sondern nur Hypertrophie der linken Kammer vorliegt, sodaß ich bei den fraglichen Fällen die Dilatation ebenso wie den veränderten S-T-Verlauf als Ausdruck eines funktionell und organisch geschädigten Herzens, wie wir unten noch sehen werden, werten möchte. Kisch teilt die Betriebsmängel des Herzmuskels pathogenetisch in zwei Hauptgruppen ein: 1. die vorwiegend hypertrophisch dilatierten Herzen mit einer Beeinträchtigung der Herzleistungsfähigkeit infolge der im hypertrophischen Ventrikel entstehenden pathologischen Stoffwechsellage. 2. Akut oder chronisch sich entwickelnde organische Herzmuskeldefekte entzündliche, degenerative Prozesse. Bei der Entscheidung, in welche dieser beiden Gruppen wir die Herzmuskelschäden unserer Nephrosklerosen einordnen müssen, stoßen wir auf das Problem der malignen Sklerose überhaupt: Ist die Blutdrucksteigerung das Primäre und der Arteriolenspasmus nur sekundäre Folge, oder umgekehrt, eine Frage, die man bis heute nicht zu beantworten vermochte. Sei dem, wie ihm wolle: Eine Parallele zwischen Hochdruck und Veränderungen an den Arteriolen Kaliberschwankungen, hochgradige Engerstellung bis zur völligen Lumenverlegung, sog. Silberdrahtarterien - konnte am Augenhintergrund solcher Kranker mit Hilfe des Augenspiegels ebenso wie in der Haut durch die Kapillarmikroskopie sichergestellt werden. Die Niere liefert uns auf dem Sektionstisch die Endzustände solcher für das Parenchym verhängnisvoller spastischer Zustände an den Arteriolen in Form der genuinen Schrumpfniere und in einer großen Anzahl der Fälle sind Schwielen im Myokard ebenfalls Ausdruck der im Leben infolge solcher hochgradiger Engerstellung für den Herzmuskel entstehenden Oxydationsnot. Wertvolle Stützen für die Annahme einer arteriellen Systemerkrankung bieten 3 von unseren 4 autoptisch untersuchten Fällen und ein Vergleich von Herzstromkurve und Schwere der Augenhintergrundbefunde, wie er an 35 Kranken vorgenommen werden konnte.

Fall 1: R., Gustav, Aufseher, 49 Jahre. Neurastheniker. 1924 Ulcuskur. Seit 1921 Schmerzen im Kreuz, vorwiegend bei Kälte. Seit einigen Jahren Kopfschmerzen, Schwindelgefühl. Befund: 24. 4. 31. Gelblich-blasses Hautkolorit, Gesichtsoedem. Schwerhörigkeit rechts, Nystagmus nach links. Cor: Hebender Spitzenstoß. Systolisches Geräusch über der Spitze. Gefäße: ausgesprochene periphere Sklerose. Ekg: P_{1-3} gespalten, groß. Hohe Potentiale. S-T-Depression in Ab-

leitung I- III. QRS 0,12". U^+ 69,8, U^- 5,5. Ind. +. Augenhintergrund: Neuroretinitis angiospastica, Degenerationsherde, streifenförmige Blutungen. Silberdrahtarterien. Kaliberschwankungen. Nach 40 Tagen Exitus. Autopsie: Arteriolosklerotische Schrumpfnieren. Hochgradige Dilatation und Hypertrophie beider Herzhälften. Stärkere Arteriolosklerose der Koronararterien, bes. an der Abgangsstelle des linken Hauptastes. Arteriosklerose sämtlicher Gefäße. Herz: 550 g. Linke Kammerwand 18 mm, blaßrötliches, vielfach gelb gefleckles Myokard. Mikroskopisch: ungleiche Blutverteilung. Schwielen.

Fall 2: K., Paul, Kaufmann, 49 Jahre. Seit Frühjahr 1935 Herzbeschwerden, Luftmangel. Angstzustände, bes. abends. Befund: Cor: hebender breiter Spitzenstoß, außerhalb der Mamillarlinie. Ekg 72 Tage ante exitum: S-T unterhalb absetzend wellig in O-Linie. QRS 0,1". 44 Tage ante exitum: hohe Potentiale R = 25 mm, S = 25 mm, S-T_{2+3} vertieft verlaufend. QRS 0,11". 16 Tage vor dem Tode: P gespalten, R = 25 mm, S = 25 mm. Vorhofstachykardie. Vorher 2:1 Block. In den Tagen der Ekg-Schreibung keine Erhöhung der chemischen Blutwerte. Autopsie: Schwere Arteriolosklerose der Nieren. Hochgradige Hypertrophie des linken Ventrikels, schwerste allgemeine Arteriosklerose. Stärkere Koronarsklerose mit multiplen kleinen Herzmuskelschwielen.

Fall 3: Sch., Martha, Ehefrau, 53 Jahre. Seit Anfang Dez. 34 Kopfschmerzen. Leicht vergeßlich. Schwerfällige Bewegungen. Zittern, Müdigkeit. Befund am 6. 10. 35: Sehr guter Ernährungs- und Kräftezustand. Blasse Haut, gedunsenes Gesicht. Knöcheloedeme. Cor: beschleunigte Aktion. Grenze nach links verbreitert. Hebender Spitzenstoß. 2. A. T. akzentuiert. Protodiastolisches Geräusch. Gesteigerte Reflexe. RR 220/159. Röntgenaufnahme Herzform: Großer Längsdurchmesser. Herzschatten nach links verbreitert und gerundet. Lange und breite Aorta. Blutsenkung 15 mm. Augenhintergrund: Arterien stark verengt. Venen gestaut. Ekg: P_{1-3} gespalten, R = 25 mm, S = 20 mm, S-T_{1-3} 2–4 mm unterhalb absetzend konvex in die O-Linie übergehend. T_{1-3} im Verhältnis zu dem hohen Initialkomplex flach. QRS = 0,1". 12 Tage später kam Pat. in einen somnolenten Zustand, wurde nicht mehr ansprechbar. Stark uraemischer Foetor. 21. 11. 35 Exitus letalis: Autopsie: Maligne Sklerose. Arteriosklerotische Schrumpfnieren. Uraemie. Allgemeine Adipositas. Hypertrophie und stärkere Dilatation des linken Ventrikels (12 mm). Mittelgradige allgemeine Arteriosklerose, stärkere der Hirnbasisgefäße und der Koronarien. Kleinfleckige, schwielige Durchsetzung des ganzen Herzmuskels. Myokard mikroskopisch: Zahlreiche perivaskuläre und unregelmäßig angeordnete kleinfleckige Schwielen bei stärkerer Sklerose der kleinen Arterien. Hochgradige braune Atrophie.

Epikrise: Fall 1. Neurastheniker mit den an den verschiedensten Organgebieten auftretenden Spasmen (Ulcus; Kopfschmerz; Schwerhörigkeit und Nystagmus, also ein Menière mit der Ursache eines Angiospasmus, einer ausgesprochenen peripheren Sklerose einem angiospastischen Außenhintergrund und autoptisch arteriolo-

sklerotischen Schrumpfnieren und Arteriolosklerose der Koronarien mit ungleicher Blutverteilung und multiplen Schwielen im Herzmuskel, also einer Myodegeneratio angiospastica. Das Ekg zeigt einen entsprechenden pathologischen Befund, vor allem in Form einer beträchtlichen Verzögerung der intraventrikulären Reizausbreitung.

Fall 2: Anginöse Beschwerden — Ekg-Befund — autoptisch Koronarsklerose mit Schwielenbildungen.

Fall 3: Bei stark verengten Retinalarterien und hohem Blutdruck und einer beginnenden Herzinsuffizienz Zeichen eines Herzschadens im Ekg. Autoptisch: Stärkere Koronarsklerose mit kleinfleckiger schwieliger Durchsetzung des Herzmuskels.

Die hier schon angedeutete Parallele zwischen Retinitis angiospastica und Myodegeneratio angiospastica, wie sie ein Vergleich von Augenhintergrund und Herzstromkurve erhellt, veranschaulicht uns sehr schön die folgende Tabelle 6, die wohl keiner weiteren Erklärung bedarf.

Tabelle 6.

Retinitis angiospastica und Ekg.

35 untersuchte Fälle, davon 5 im Anfangsstadium stehend.

Für Myodegeneratio angiospastica sprechende Veränderungen am Ekg	5 Fälle von beginnender Retinitis angiospastica	30 Fälle von ausgesprochener z. Tl. schwerster Retinitis angiospastica
QRS-Verbreiterung		8
P-Q-Verlängerung		1
Kleine Potentiale		4
Vorhofflimmern		3
Mittlerer Knotenrhythmus		1
Ventrikuläre ES		1
Vertieftes S-T-Segment		3
T-Zacke negativ		3
T-Zacke negativ diphasisch	1	5
T-Zacke flach	1	5
o. B.	3	3

Die Retina wies in den schwersten Fällen neben unscharfen, oedematösen Papillen, gestauten Venen und ausgedehnten Haemorrhagien völlige Verlegung von Gefäßstrecken und hochgradige Kaliberschwankungen auf.

Dieser in gleicher Weise für die Arteriolen der Herzkranzgefäße anzunehmende Gefäßkrampf erklärt uns sowohl die anginösen Beschwerden, die in einer Reihe von Fällen geklagt waren, wie die elektrokardiographischen Veränderungen, die Ausdruck teils funktioneller, nämlich ischaemischer, teils organischer, also schwieliger Muskelbezirke sind. Daß der stets bei Arteriolenspasmus zu beobachtende Hyper-

tonus im Gefäßsystem mit seiner daraus resultierenden Mehrbeanspruchung vor allem der linken Kammer dabei Ausgangspunkt eines Circulus vitiosus abgibt, leuchtet wohl ohne weiteres ein, wenn man sich vor Augen hält, daß nach Letulle in der zweiten Periode der Hypertrophieentwicklung ein Verlust an spezifischer Muskelsubstanz eintritt und sich an deren Stelle Bindegewebe einschiebt. Diese Myofibrosis cordis (Dehio) oder bindegewebige Induration des Herzfleisches, die sich besonders ausgebildet in einem zugleich auch dilatierten Herzabschnitt findet, ist nach Dehio das materielle Substrat für die funktionellen Störungen des hypertrophischen Herzens. „Wie die Hypertrophie der Muskulatur eine Folge gesteigerter kontraktiler Leistung ist, ist die Bindegewebsvermehrung eine Folge dauernder Überdehnung der Herzwand und dauernder Erweiterung der Herzhöhle." Dieser Überdehnung der Herzkammern, bei unserem Material vor allem der linken, kommt m. E., wie auch erst letzthin veröffentlichte experimentelle Studien von A. Weber zeigen, ohne daß Lageveränderungen hier mitwirken müssen, eine ursächliche Bedeutung für das Auftreten elektrokardiographischer Abweichungen von der Norm zu. Eine weitere Komplikation im Sinne eines Herzmuskelschadens scheint mir dadurch gegeben zu sein, daß, wie Romberg festgestellt hat, sich in dem Koronargebiet stärker hypertrophischer Ventrikel mit Vorliebe arteriosklerotische Veränderungen einzustellen pflegen. Dem steht allerdings die Angabe Hochrein's, der bei der verkalkenden Form der Atherosklerose weder klinische noch anatomische Anhaltspunkte für eine schlechtere Durchblutung finden konnte, und die Ergebnisse Russow's entgegen, der auf Grund vergleichender Untersuchungen von Herzgewicht und Lichtungsweite der Hauptstämme der Kranzarterien bei Herzmuskelhyperplasie infolge Hypertonie die Lichtungsweite der Herzkrankgefäße stärker als das Herzgewicht zunehmen sah und daraus folgert, daß die Blutversorgung hyperplastischer Herzen bei Hypertonikern sogar besser als bei normalen ist.

Kommt es dennoch zu einer unzureichenden Durchblutung, einem Mißverhältnis von Blutangebot — das nach Brömser 8—10% der Gesamtauswurfmenge der linken Kammer betragen soll — und Blutnachfrage, dann sinkt die Herzleistung und wir sprechen von einer Koronarinsuffizienz Rein. Eine solche Koronarinsuffizienz und zwar infolge Drosselung der koronaren Strombahn durch Spasmen und schließlich Verlegungen im Gebiete der Arteriolen müssen wir, wie das vorliegende Untersuchungsmaterial zeigte, für die Nephrosklerosen als den wesentlichsten herzmuskelschädigenden Faktor ansehen, sodaß der Becher'sche Krankheitsbegriff einer Myodegeneratio angiospastica völlig zu Recht besteht. Bei den Uraemien auf der Basis entzündlicher und hydronephrotischer Schrumpfnieren, bei denen der Blutdruck gewissermaßen als Pegel der Arteriolenweite durchschnittlich viel niedriger lag, ist die Rolle des Arteriolenspasmus für den Herzmuskelschaden sicher weit weniger bedeutungsvoll und nur einer von den zahlreichen zusammenwirkenden Faktoren, die wir oben als uraemisches Syndrom schon verschiedentlich geschildert haben und

auf Grund unserer Untersuchungen für die elektrokardiographischen Veränderungen verantwortlich machen müssen, sodaß hier eher von einer Myodegeneratio uraemica als angiospatica gesprochen werden könnte.

Zusammenfassung

An 50 Fällen von echter Uraemie mit 79 Herzstromkurven und 50 Nephrosklerosen mit 64 Herzstromkurven wurden die für funktionelle oder organische Herzmuskelschädigung sprechenden elektrokardiographischen Abweichungen von der Norm ermittelt, die Häufigkeit ihres Auftretens und die Abhängigkeit von der Art und Schwere des Krankheitsgeschehens untersucht und durch gleichzeitige Betrachtung des klinischen Bildes, des pathologisch-anatomischen Substrates, das in 36 Fällen vorlag, und der Form des Ekg die Frage der Entstehung der hier feststellbaren Myokardschäden erörtert. Dabei wurden die Höhe des Blutdruckes und der chemischen Blutwerte von U+, U− und Indikan, der Harnbefund, die Erythrocytenzahl und der Hb-Gehalt des Blutes sowie die zumeist vorhandenen Röntgenaufnahmen der Herzform besonders berücksichtigt und in 40 Fällen von Nephrosklerose auch Untersuchungen des Augenhintergrundes zur Beurteilung mit herangezogen.

Dabei ergaben sich folgende Feststellungen:

1. 80 % der Herzstromkurven sowohl der Uraemie- wie auch der Nephrosklerosefälle wiesen für Myokardschaden sprechende Veränderungen auf. Bei letzteren waren weitere 16 % zumindest dafür verdächtig. Die Abweichungen von der Norm bestanden vorwiegend in einer Verbreiterung des QRS-Komplexes über 0,1 Sek. und Negativität der Nachschwankung in mehreren Ableitungen. Im Gegensatz zu den arbeitenden Fasern des Myokards war das Reizleitungssystem weit weniger betroffen.

2. In 8 ausführlich beschriebenen Fällen wurde im uraemischen Finalstadium mit stark ausgeprägten an der großen Atmung schon äußerlich erkennbaren acidotischen Zügen ein Erstickungs-T teilweise nach zuvor bestehender Negativität beobachtet und daraus sowie aus einem Vergleich der Nachschwankung und der Höhe der chemischen Blutwerte (Tabelle 3) in Anlehnung an die Dietrich'schen Untersuchungsergebnisse auf ein Parallelgehen der Schwere der uraemischen Erscheinungen mit dem aus dem Ekg erkennbaren Herzschaden im Gegensatz zu E. Becher geschlossen. Als weitere Stütze für diese Annahme wurden in einem besonders charakteristischen Fall die in verschiedenen Stadien der Harnstoffvergiftung geschriebenen Herzstromkurven abgebildet und mit dem klinischen Bilde verglichen.

3. Es wird darauf hingewiesen, daß im uraemischen Finalstadium das Auftreten einer positiven T-Zacke noch einer vorherigen negativen Formung ebenso wie ein auffälliges Hoch- und Spitzwerden derselben als signum mali ominus das nahe Ende ankündigt.

4. Elektrokardiographisch zeigte die Altersverteilung keine Gesetzmäßigkeiten, ebenso wenig war eine Abhängigkeit von der Blutdruckhöhe feststellbar.

5. Für die Herzmuskelschädigung wird deshalb neben anderen Faktoren, wie dauernde Mehrbeanspruchung des Herzens infolge Blutdrucksteigerung und vielleicht auch z. Tl. vorhandener spatischer Gefäßzustände, als Hauptursache eine Herzmuskelhypoxaemie und -anoxaemie angenommen, die als Folge des uraemischen Syndroms durchaus einleuchtet, wenn man sich vor Augen hält, daß es neben dem sehr reduzierten Erythrocyten- und Hb-Bestand des Blutes, dem Hauptträger der Oxydation, infolge der hochgradigen Harnsäureanhäufung und des Auftretens von Darmfäulnis- und Eiweißabbauprodukten und vor allem aromatischer Oxysäuren schließlich zu einer enormen Verminderung der Alkalireserve, Übersäuerung des Blutes und damit verhängnisvollen Erschwerung und schließlich völligen Lahmlegung aller Oxydationsprozesse kommt, weshalb man hier eher von einer Myodegenratio uraemica als angiospastica sprechen könnte.

6. Im Gegensatz dazu besteht der von E. Becher geprägte Begriff der Myodegeneratio angiospastica in unseren Fällen von maligner Sklerose, die sämtlich keine Erhöhung der harnpflichtigen Substanzen im Blut zur Zeit der Elektrokardiogrammaufnahme zeigten, völlig zu Recht. Neben 3 Sektionsbefunden mit Arteriosklerose der Koronarverzweigungen und schwieliger Durchsetzung des gesamten Herzmuskels, neben der auffälligen Blutdruckhöhe gewissermaßen als Pegel der Arteriolenweite, beweist dies besonders schön ein Vergleich der Augenhintergrundsveränderungen mit den aus der Herzstromkurve ersichtlichen Myokardschäden (Tabelle 6). Die auffallende Parallele zwischen Schwere der Retinitis angiospastica und elektrokardiographischem Befunde berechtigt zu dem Schlusse, daß die Veränderungen in der Herzstromkurve Ausdruck teils funktionell geschädigter, nämlich ischaemischer, teils schwieliger Muskelbezirke sind, die, wie an der Retina, durch Kaliberschwankungen bis zur völligen Lumenverlegung der Gefäße entstehen. Auch die durch diesen Arteriolenspasmus der Koronarverzweigungen beim blassen Hochdruck bedingte Myodegeneratio angiospastica ist demnach in die große Gruppe der neuerdings von Bein unter den Begriff der Koronarinsuffizienz zusammengefaßten Herzmuskelerkrankungen einzureihen.

LITERATUR

Brömser: Verh. dsch. phys. Ges. 1927.

Becher, E.: Kl.Wo. 1934, 554.

Becher, E. und Tönges: Zschr. f. Kreisl. Forsch. 1931, 359.

Bloch: W. Archiv f. inn. Med. 26, 143. 1934.

Büchner, F.; Weber, A. und Haager, B.: Koronarinfarkt und Koronarinsuffizienz. Verlag: G. Thieme, Leipzig 1935 (s. dort weitere Angaben).

Burger, R.: Zsch. f. kl. Med. 102, 602, 1926.

Con: s. Wenkebach u. Winterberg.

Dehio: s. Handb. d. spez. path. Anatomie u. Histologie. Herausgegeben von Henke Lubarsch. Bd. 2 Herz u. Gefäße.

Deindl, A.: Dsch. Arch: f. kl. Med. 178, 425, 1936.

Dietrich: Zsch. f. exp. Med. 90, 689, 1933. s. dort weitere Literatur.

Dietrich, S. und Schwiegk, H.: Zschr. f. kl. Med. 125, 195, 1933. s. dort weitere Angaben.

Dreßler, W.: Kl. Elektrokardiographie. 3. Aufl. Urban u. Schwarzenberg, Berlin 1934.

Fahr, G.: Arch. intern. Med. 25.

Fogelson, L.: Med. biol. Z. 4, H. 6. 3 13 ref. Kongr. Zbl. 54, 205.

Freundlich, J.: Dsch. f. kl. Med. 177, 449, 1935.

Frey, W.: Verh. Dsch. inn. Med. Wiesbaden 1925, 295.

Frey, W. und Quinke: Zschr. f. exp. Med. 49, 447, 1926.

Groß, K.: Zsch. f. Kreisl. Forsch. 1934, 545.

Groedel, Th.: Untersuchung zur Durchschnittsform des Ekg. vom herzgesunden Menschen. Verlag: R. Th. Hauser, Frankfurt a. M. 1920.

Hochrein, M. und Matthes, K.: Dsch. Arch. f. kl. Med. 177, 1. 1935.

Hörhold, K.: Inaugural-Dissertation in Halle, 1935.

Hoffmann, A.: Die Elektrokardiographie, Wiesbaden 1914, S. 56

Jerwell, A.: Norsk. Mag. Laegevidensk. 93, 1327, 1932. (Ref. Kong. Zbl. 69, 821).

Kisch, F.: Zsch. f. kl. Med. 126, 629, 1934.

Kisch, F.: Med. Kl. 1933, I., 388.

Klink: Zschr. f. kl. Med. 123, 687, 1933.

Kahn: Pflüg. Arch. f. d. ges. Phys. 126, 197, 1929.

Letulle: s. Handb. der spez. path. Anatomie u. Histologie, herausg. von Henke-Lubarsch. Bd. 2, Herz u. Gefäße.

Lüscher, W.: Frankf. Zschr. f. Path. 26, 293, 1921.

Luten, E. u. Grove: Amer. Heart. J. 4, 431, 1929. (Ref. Kongr. Zbl. 56, 349).

Lohmann u. Müller: s. Wenckebach u. Winterberg.

Martini, P. u. Seckell: Dsch. Arch. f. kl. Med. 158, 350, 1928.
Marzahn: Zsch. f. kl. Med. 128, 324, 1935.
Mißke, B. u. Otto, H.: im Druck.
Master, M. A.: Proc. Soc. exp. Biol. a Med. 26, 367, 1929. (Ref. Kong. Zbl. 56, 349.)
Schellong: Zschr. f. exp. Med. 36, 297, 1923.
Schlomka, G.: Kl. Wo. 1936, 564.
Schlomka, G. und Kreutzmann, H.: Zschr. f. kl. Med. 129, 532, 1936.
Schlomka, G. und Theiß, O.: Zsch. f. kl. Med. 129, 552, 1936.
Schlomka, G. u. Dietz, E. L.: Zschr. f. kl. Med. 129, 572, 1936.
Strauß, D.: M. m. Wo. 1935, 1426.
Parade, B. W.: Zschr. f. kl. Med. 128, 273, 1935.
Rein, H.: Zschr. f. Biol. 92, H. 2, 1931.
Russow, E.: Zschr. f. Kreisl. Forsch. 1936, 41.
Uhlenbruck: Kl. Wo. 1936, 764.
Volhard, F.: Handb. d. inn. Med. 2. Aufl. Bd. 6, 7. Verl. Springer, Berlin. Nieren und ableitende Harnwege.
Weber, A.: Die Elektrokardiographie. 2. Aufl. Verlag Springer, Berlin 1935. s. dort weitere Angaben.
Wenckebach, K. u. Winterberg, H.: Die unregelmäßige Herztätigkeit. Verlag W. Engelmann, Leipzig 1927.
White und Burwell: zit. nach Schlomka. Kl. Wo. 1936, 564.
Wilson, F. N. u. Herrmann, G. R.: Arch. of. inter. Med. 31, 921, 1923. Ref. Kong. Zbl. 30, 214.
Wood, J. E. jr. u. White, P. D.: Amer. Journ. of the med. sciens. Bd. 69, 67, ref. Kong. Zbl. 39, 232.
Ziskin: Arch. intern. Med. 42, 512, 1928.

LEBENSLAUF

Als Sohn des Bäckermeisters Paul Kurkhaus und seiner Ehefrau Louise, geb. Müller erblickte ich, Erich Adolf Kurkhaus, als Reichsdeutscher am 30. April 1911 in Merseburg das Licht der Welt. Dort wuchs ich auf und besuchte nach Abschluß einer vierjährigen Mittelschulzeit 9 Jahre lang das humanistische Domgymnasium, wo ich im März 1930 das Abiturientenexamen bestand. Ich widmete mich dann dem medizinischen Studium, im vorklinischen Teil bis zur ärztlichen Vorprüfung in Würzburg, während sämtlicher klinischer Semester in Halle. In Würzburg waren meine Lehrer Schleip, Harms, Petersen, Wetzel, Ackermann und Dimroth; in Halle Brugsch, Clausen, Eckert-Möbius, Goebel, Grouven, Grund, Hauptmann, Loeffler, Nürnberger, Schmidt, Stieda, Stieve, Pönitz, Völcker, Walcher und Wätjen.

Zum Schluß ist es mir eine angenehme Pflicht Herrn Prof. Dr. W. Grunke für die Überlassung des Themas und Herrn Dr. Mißke für seine wertvolle Hilfe beim Ausmessen der Herzstromkurven zu danken.

Die Einsichtnahme in die Sektionsprotokolle geschah mit der gütigen Erlaubnis des Direktors des hiesigen path. Institutes, Herrn Prof. Dr. Wätjen.

Eduard Klinz Buchdruck-Werkstätten Halle (Saale), Dölauer Str. 11
Spezialdruckerei für wissenschaftliche Werke und Dissertationen

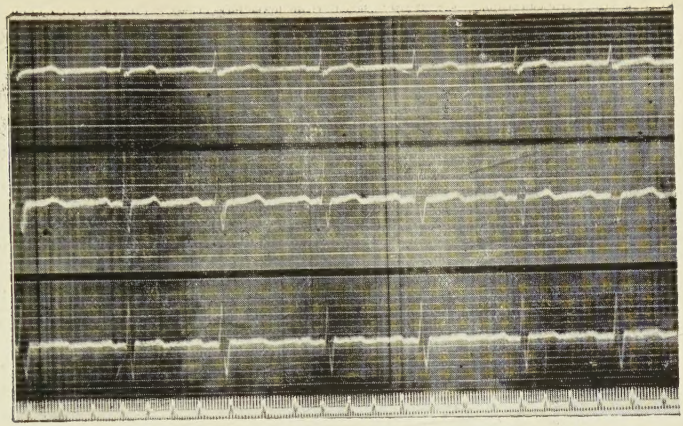

Ekg vom 20.3.34 betr. Fall 1: Sch. Karl bei RR 190/105. Hb 72 %, Erythr. 4,03 Mill. U + 134,6, U − 7,65. Ind. +

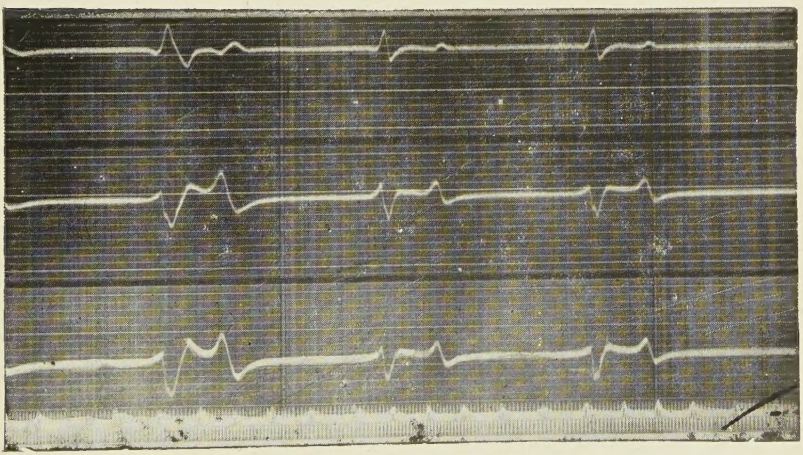

Ekg vom 20.11.34, betr. Fall 1: Sch. Karl bei RR 190/105. U + 357,1 U − 16,65, Ind. ++++, Xanth. ++++ Große Atmung, Coma. Ekg: A-V-Rythmus, 31 Schläge pro Minute. QRS = 0,4—0,19 sec. breit.

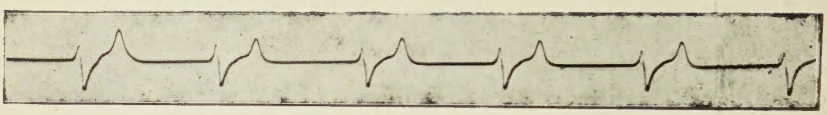

Ekg 2 Stunden vor dem Tode am 20. 11. 34 betr. Fall 1 Sch., Karl.

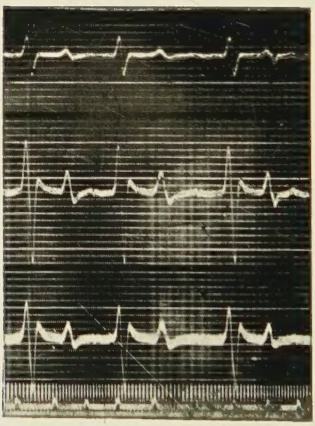

Ekg vom 23. 11. 33 betr. Fall 4: P., Emma bei RR 215/105, Hb 44 %, Erythr. 1,67 Mill. U + 590, Ind. ++++. P_{1-3} gespalten, flach. R = 14 mm, S = 20 mm. S-T_1 o. B. S-$T_{2\,u.\,3}$ 4 bzw. 5 mm oberhalb absetzend, etwas oberhalb verlaufend. T_{2-3} spitz und hoch, QRS 0,1 sec. Frequenz 101, gleichsinniges Lkg. Gleichförmige, zuckende Armbewegungen. Haut des Gesichtes mit kristallinischen Ausscheidungen bedeckt. Pat. nicht mehr ansprechbar, Chaine-Stoke'sche Atmung.

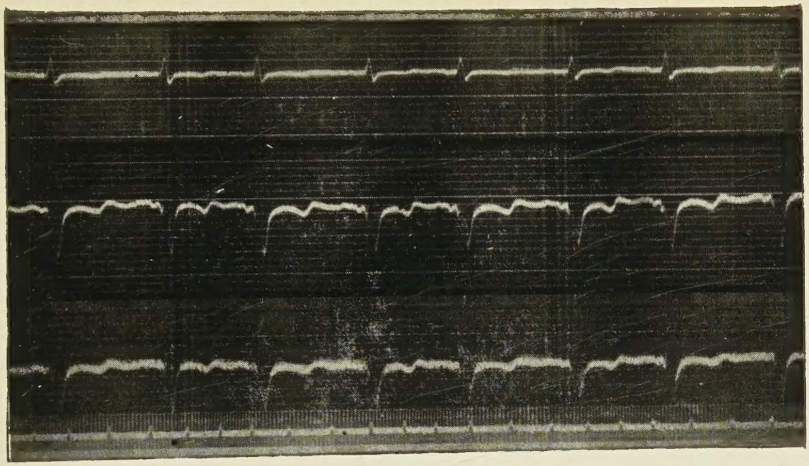

Ekg vom 16. 11. 35. Betr. Fall 9, Hild., Willi (chronische Nephritis) bei RR 150/90. Hb 50 %, Erythr. 3,5 Mill. U+ 79,6, U− 6,0, Ind. +.

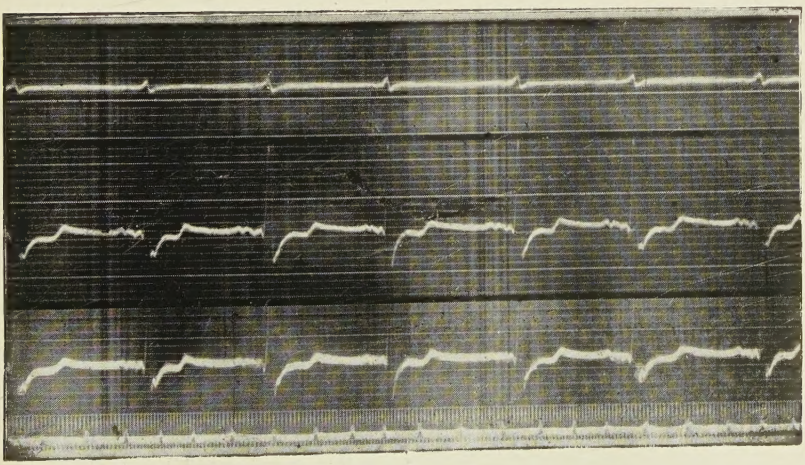

Ekg vom 28. 11. 35. Betr. Fall 9, Hild., Willi bei RR 100/50. Hb 54 %, Erythr. 3,28 Mill. U+ 297,7, U− 8,3. Ind. +++. Pat. somnolent, deutlicher Foetor uraemicus.

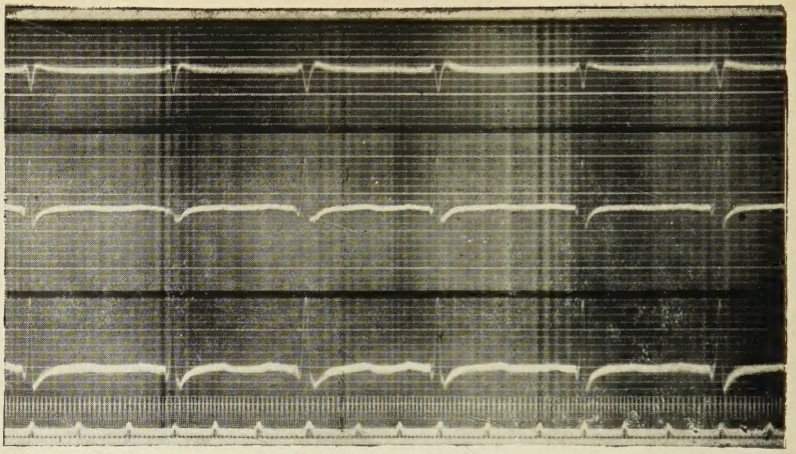

Ekg vom 26. 2. 36. Betr. Fall 9, Hild., Willi bei RR 135/80. Hb 58 %, Eryth. 2,89 Mill. U + 100, U − 6,0. Ind. +. Pat. befindet sich nicht mehr im uraemischen Stadium,

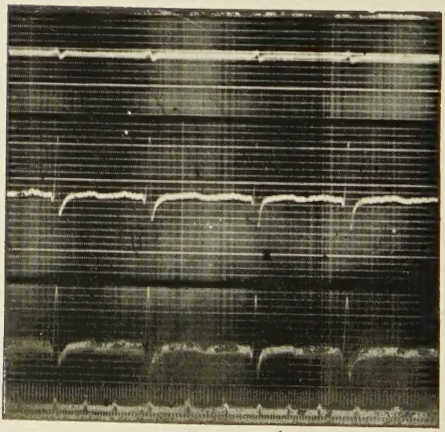

Ekg vom 12. 3. 36. Betr. Fall 9, Hild., Willi. Normale Blutdruck- und chemische Blutwerte. Wohlbefinden des Pat.